



Extrait du L'encyclopédie neurochirurgicale

<http://www.neurochirurgica.org/spip.php?article11>

Voie ptérionale « classique »

- Techniques chirurgicales -

Date de mise en ligne : mercredi 16 avril 2014

Description :

La voie d'abord ptérionale est une voie fronto-temporale « classique » initialement décrite pour l'abord des anévrismes de la partie antérieure du cercle artériel de la base du crâne. Cette voie unilatérale antérolatérale permet d'exposer l'étage antérieur, le carrefour sphéno-orbitaire, les régions opto-chiasmatique, sellaire et latérosellaire, le sinus caverneux, la partie antérieure de la fosse temporale et le mésencéphale. Suite à la taille du volet ptérional, en fonction de la taille et de la localisation de la lésion, ~~une résection osseuse complémentaire est parfois nécessaire. Qu'il s'agisse de fraiser la petite aile du sphénoïde jusqu'à la fissure orbitaire supérieure, de réaliser une clinoidectomie antérieure ou une résection orbitaire, le but final est d'améliorer l'exposition et de limiter la rétraction cérébrale.~~

L'encyclopédie neurochirurgicale

Résumé

La voie d'abord ptériale est une voie fronto-temporale « classique » initialement décrite pour l'abord des anévrismes de la partie antérieure du cercle artériel de la base du crâne. Cette voie unilatérale antérolatérale permet d'exposer l'étage antérieur, le carrefour sphéno-orbitaire, les régions opto-chiasmatique, sellaire et latérosellaire, le sinus caverneux, la partie antérieure de la fosse temporale et le mésencéphale. Suite à la taille du volet ptériale, en fonction de la taille et de la localisation de la lésion, une résection osseuse complémentaire est parfois nécessaire. Qu'il s'agisse de fraiser la petite aile du sphénoïde jusqu'à la fissure orbitaire supérieure, de réaliser une clinoidectomie antérieure ou une dépose orbitaire, le but final est d'améliorer l'exposition et de limiter la rétraction cérébrale.

++++

Définition

La crâniotomie ptériale (PT) consiste à réaliser un volet frontotemporal suivi habituellement d'un fraisage de la petite aile du sphénoïde. Elle est dite ptériale car elle est centrée sur le ptérior. C'est une voie unilatérale antérolatérale qui permet d'exposer l'étage antérieur, le carrefour sphéno-orbitaire, les régions opto-chiasmatique, sellaire et latéro sellaire, le sinus caverneux, la partie antérieure de la fosse temporale. Elle permet également d'accéder à la région operculaire et permet l'ouverture de la vallée sylvienne.

++++

Historique : description principes et évolutions ultérieures

Avant la popularisation de la voie ptériale par Yasargil, la recherche de nouvelles approches antérieures est initialement stimulée par la nécessité de trouver un abord pour accéder aux pathologies de la région sellaire. Cette région était alors abordée par voie sous-frontale ou sous-temporale.

En 1900, Krause extrait une balle de la base du crâne par un abord frontolatéral extra-dural oblique, le long de la petite aile du sphénoïde, dont il remarque aussitôt l'utilité. C'est la première approche antérieure avec un autre angle que strictement frontal. La même année il présente une préparation cadavérique démontrant l'utilité de cet abord pour la région sellaire, celui-ci ne différant que peu de l'abord frontal toujours utilisé aujourd'hui. Il utilise cet abord pour un fibrosarcome en 1905 et pour une tumeur pituitaire en 1909.

En 1908, Mac Arthur utilise sans succès un abord intradural similaire à l'approche de Krause. Ceci l'amène à modifier cette approche par une petite craniotomie frontale située au-dessus de l'oeil et incluant le rebord supérieur et le toit de l'orbite. Il s'agit probablement de la première crâniotomie fronto-orbitaire.

En 1914 Heuer développe pour la première fois une craniotomie fronto-temporale avec abord intra-dural. En 1918 il publie avec Dandy la description de cette approche ("A new hypophysis operation"). Celle-ci diffère de l'abord fronto-latéral de Krause par un volet plus large et l'inclusion de l'os temporal. Elle offre un abord direct sur l'arête du sphénoïde. Dandy déplorant la taille de l'incision et du volet ramène l'incision derrière la ligne d'insertion des cheveux et découpe un petit volet fronto-latéral connu sous le nom de "Dandy's flap".

Le besoin d'un abord standardisé se fit encore plus sentir au milieu des années 40, après le premier clipping d'un anévrisme réussi par Dandy en 1937 et l'engagement des autres neurochirurgiens dans la prise en charge des

lésions vasculaires.

Hamby favorisait également une crâniotomie frontale unilatérale pour les anévrismes de la circulation antérieure, sauf pour les sylviens pour lesquels il popularisa la crâniotomie fronto-temporale permettant l'ouverture de la scissure sylvienne afin d'exposer la bifurcation carotidienne et l'artère cérébrale moyenne. Plus tard, il modifia son approche fronto-temporale pour le traitement des lésions orbitaires et de l'exophtalmie et la dénomma "approche ptériale" terme d'origine grecque signifiant l'aile. Le ptériorion un point de crâniométrie situé à la jonction de la grande aile du sphénoïde, de l'écaille temporale, de l'os frontal et de l'os pariétal. La description de Hamby est probablement la première à utiliser ce terme pour décrire l'approche fronto-temporale et est à l'origine de son utilisation populaire.

Dans son manuel, Kempe en 1968 décrit la crâniotomie fronto-temporale avec une extension de la résection osseuse de la petite aile du sphénoïde. La fissure sylvienne est directement en-dessous du centre et perpendiculaire à l'incision durale curvilinéaire qu'il préconise.

En utilisant le microscope chirurgical de façon systématique, Yasargil propose une craniotomie similaire à celle de Kempe ou Hamby mais de plus petite taille. Dans sa description en 1969 des abords pour les anévrismes de la circulation antérieure, la craniotomie est centrée sur le ptériorion et complétée par le fraisage extradural de la portion la plus latérale de la petite aile du sphénoïde.

La reconstruction osseuse donnait des résultats cosmétiques satisfaisants mais, déplorant l'atrophie du muscle temporal, il expérimenta le volet attaché au muscle (« osteoplastic craniotomy ») qui semblait offrir de meilleurs résultats cosmétiques.

En améliorant son approche, Yasargil développa une exposition plus basse par fraisage de l'aile du sphénoïde jusqu'à la fissure orbitaire supérieure, des projections du toit orbitaire et, parfois, de l'arête et du toit de l'orbite. Il appela cette approche fronto-latérale sphéno-orbitaire ou ptériale.

++++

Indication(s) :

La crâniotomie ptériale est indiquée pour les anévrismes de la circulation antérieure de la base du crâne développés au dépend de l'artère carotide interne et de ses branches : artères ophtalmique, communicante postérieure, choroïdienne antérieure, cérébrale moyenne et communicante antérieure. Cette craniotomie est également utilisée pour les anévrismes de la portion supérieure de l'artère basilaire dont l'exposition peut être améliorée par une clinoidectomie antérieure et/ou postérieure additionnelles. Cette voie d'abord est également indiquée dans les tumeurs de la région suprasellaire, latérosellaire et suprachiasmatique, celles du toit et de la paroi latérale du sinus caverneux, les tumeurs supérieures, latérales et postérieures à la région orbitaire et enfin les tumeurs fronto-temporales antérieures. Les tumeurs les plus fréquemment rencontrées dans ces régions sont les méningiomes, et les crâniopharyngiomes.

++++

Acte chirurgical

Le matériel

Le matériel nécessaire est celui d'une crâniotomie classique auquel il faut ajouter un système de fraisage osseux sous irrigation. Aucun autre matériel spécifique n'est requis.

Préparation du malade

Il n'y a pas de préparation spécifique à envisager, en dehors parfois d'un dispositif de dérivation lombaire externe per-opératoire qui permettra via la déplétion de LCR d'aider à la détente cérébrale.

++++

Installation du malade

Le patient est installé en décubitus dorsal.

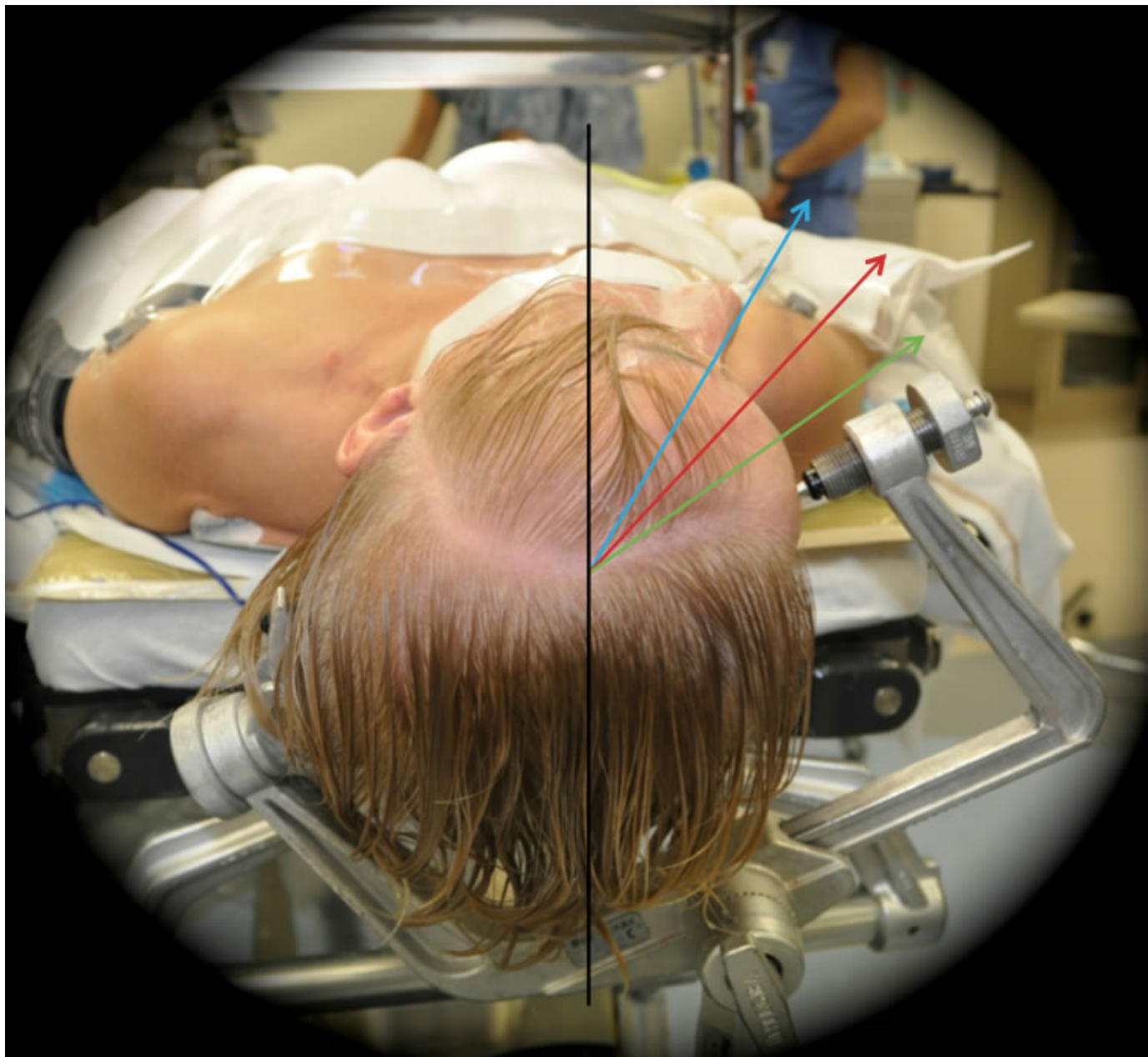La tête et le thorax sont surélevés pour faciliter le drainage veineux cérébral.

La tête est fixée dans une têtère à pointes en préconisant les zones de résistance (bosse frontale, linéa temporalis, bosse pariétale) et en évitant les zones de faiblesses (écaille temporale, sinus frontal) et les sinus veineux. La simple pointe est placée en position frontale antérieure du côté opposé à la voie d'abord (au niveau de la bosse frontale et au moins 3cm au dessus de l'arcade orbitaire pour éviter de léser le sinus frontal), et la double pointe du côté de l'intervention, au niveau de la bosse pariétale, suffisamment postérieurement pour ne pas gêner l'opérateur.

La tête est tournée du côté opposé avec un angle de 30 à 45° par rapport à la verticale. Selon la localisation des lésions cet angle peut et doit varier avec une rotation moins importante pour les lésions de la fosse cérébrale antérieure ou moyenne et plus importante pour les lésions situées à hauteur du clivus. La tête est légèrement angulée vers le sol (latéflexion), de 10 à 15 degrés, sans extension de la nuque, zygoma au zénith, permettant au lobe frontal de s'éloigner du toit orbitaire.

Il faut laisser la table libre pour pouvoir effectuer des adaptations intra-opératoires si nécessaire.

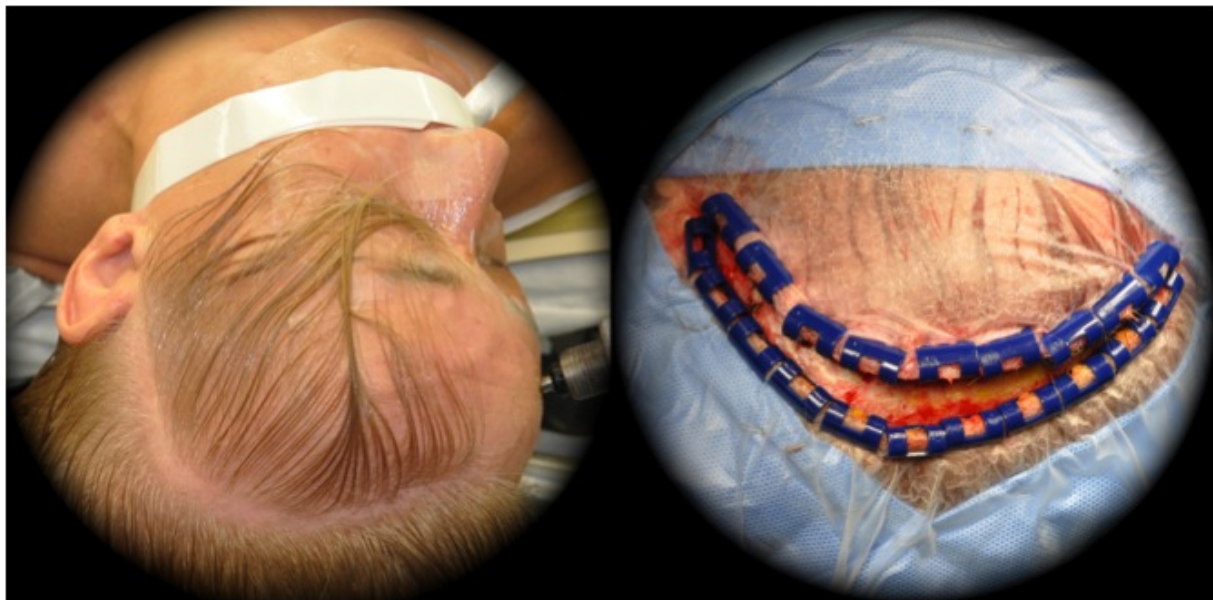
Une installation adéquate permet de profiter de la gravité et d'accéder à la base du crane tout en minimisant la rétraction cérébrale.



installation du patient La tête, fixée dans une têtère à pointe, est en légère latéflexion, zygoma au zénith, tournée du côté opposé avec par exemple un angle de 45° par rapport à la verticale pour un anévrisme sylvien (flèche rouge), 30° pour un abord de l'artère communicante antérieure (flèche bleue) et 60° pour un anévrisme de l'artère communicante postérieure (flèche verte).

++++

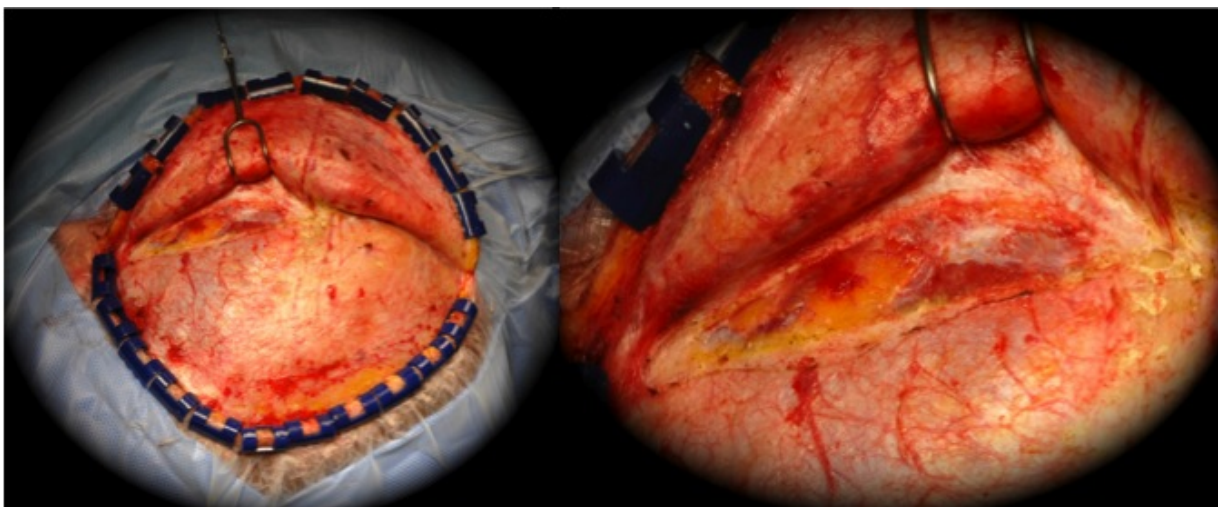
Description de l'acte en précisant les variantes, les pièges et les problèmes éventuels



Incision cutanée L'incision arciforme se fait en arrière de la ligne des cheveux. Elle débute en avant du tragus sans descendre au dessous du CEA, elle croise perpendiculairement la linéa temporalis et peut traverser légèrement la ligne médiane.

Incision cutanée : elle se fait en avant du tragus ; il ne faut pas la réaliser au delà d'un cm en avant, ni descendre au dessous du CEA afin de ne pas léser la branche frontale du nerf facial. L'incision se dirigeant vers l'avant, croise la linéa temporalis, et s'arrête en arrière de la ligne des cheveux. Pour une plus grande exposition, et particulièrement du lobe temporal, l'incision cutanée peut d'abord être dirigée au dessus de l'oreille pour ensuite être tracée vers l'avant et la ligne médiane jusqu'à la ligne des cheveux. Il faut préserver le tronc de l'artère temporale superficielle pour une meilleure vascularisation du lambeau cutané et dans l'éventualité d'un pontage temporo-sylvien

++++



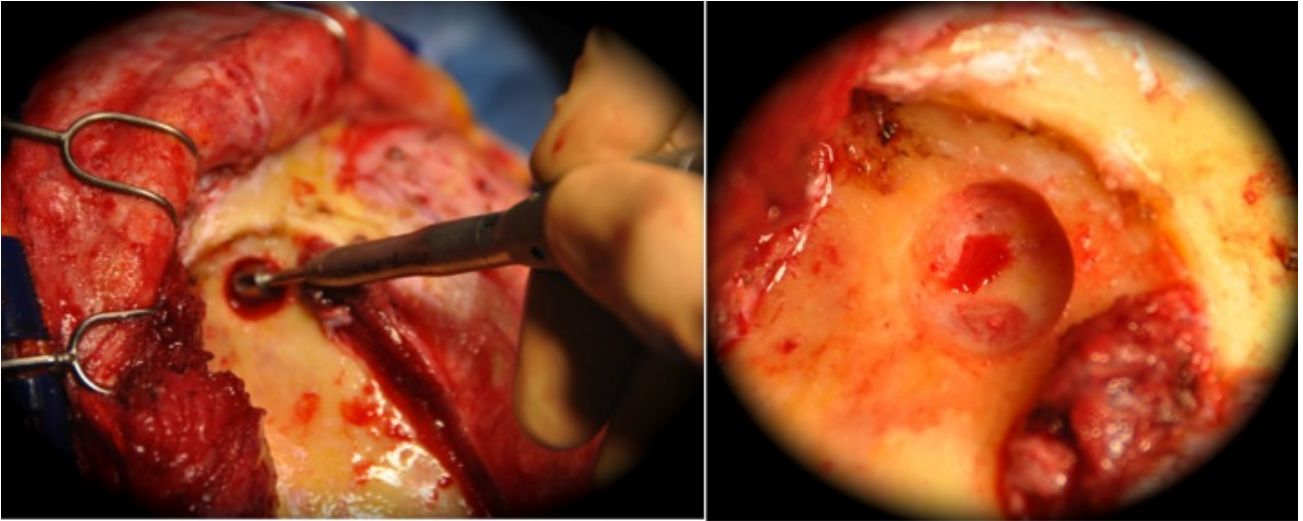
Dissection interfasciale L'incision de l'aponévrose superficielle du muscle temporal puis la dissection jusqu'à l'aponévrose profonde permet de ne pas léser la branche frontale du nerf facial qui chemine entre ces deux feuilletts aponévrotiques et qui sera réclinée vers l'avant.

Dissection interfasciale : elle est décrite par Yazargil. La branche frontale du nerf facial chemine entre les deux feuilletts aponévrotiques superficiel et profond du muscle temporal. L'incision de l'aponévrose superficielle permet d'accéder à un fascia graisseux contenant habituellement des veines que l'on peut coaguler, puis la dissection jusqu'à l'aponévrose profonde permet d'emporter le fascia temporal vers l'avant et de ne pas léser le nerf.

On réalise une section du muscle temporal à 1 cm de la linéa temporalis en vue de sa réinsertion.

Dissection rétrograde du muscle temporal : l'insertion du muscle temporal se fait entre les deux linéa temporalis supérieure et inférieure, et les fibres sont insérées de bas en haut. La dissection rétrograde sous périostée permet de conserver le paquet vasculo-nerveux du muscle temporal et limite le risque d'atrophie postopératoire. A ce stade il est nécessaire d'exposer la suture fronto-malaire.

++++



Mc Carty Keyhole Le Mc Carty Keyhole se réalise de 5 à 7 mm derrière la suture fronto-zygomatique (1), en regard de la suture fronto-sphénoïdale et permet d'accéder à l'orbite et à la fosse antérieure en exposant la périorbite (2) et la dure mère frontale (3), respectivement.

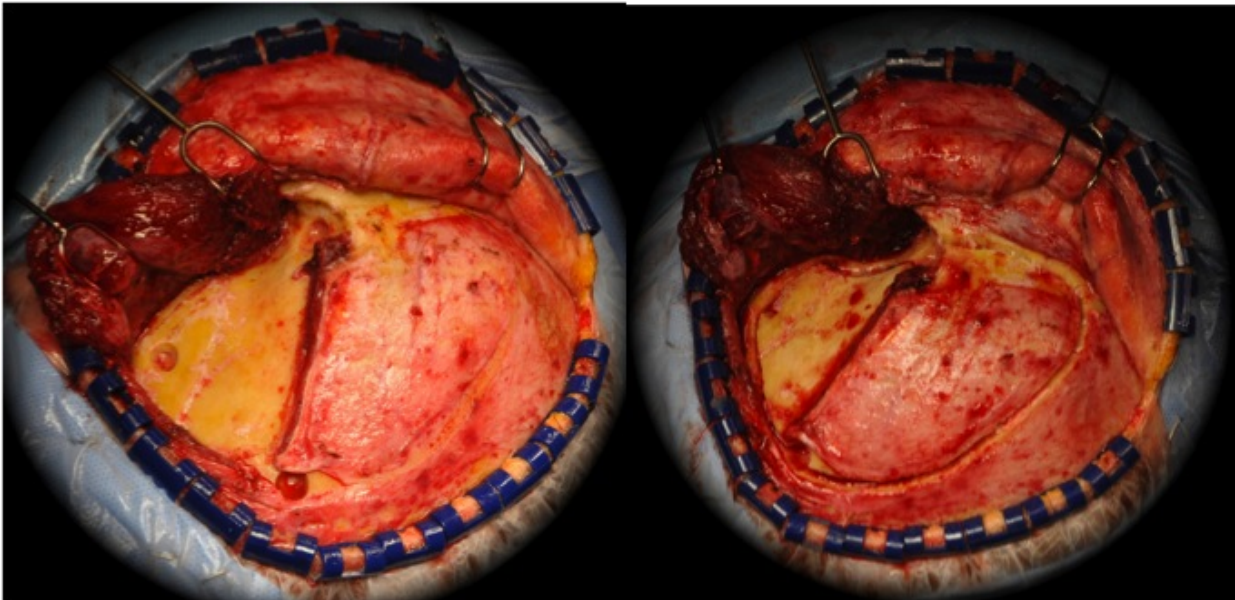
Taille du volet osseux : il faut réaliser au minimum deux trous de trépan, classiquement trois, plus si nécessaire et notamment chez le sujet âgé ayant une dure mère adhérente ou en cas de taille d'un large volet. Le but est de permettre un décollement de la dure mère et éviter des déchirures majorant le risque de fistule de LCR postopératoire dans des interventions où les citernes de la base du crâne sont ouvertes.

Le Mc Carty Keyhole se réalise de 5 à 7 mm derrière la suture fronto-zygomatique, en regard de la suture fronto-sphénoïdale et permet d'accéder à la fosse antérieure et à l'orbite.

Les autres trous de trépan sont généralement situés en position temporo-basale et à la partie postérieure de la linéa temporalis.

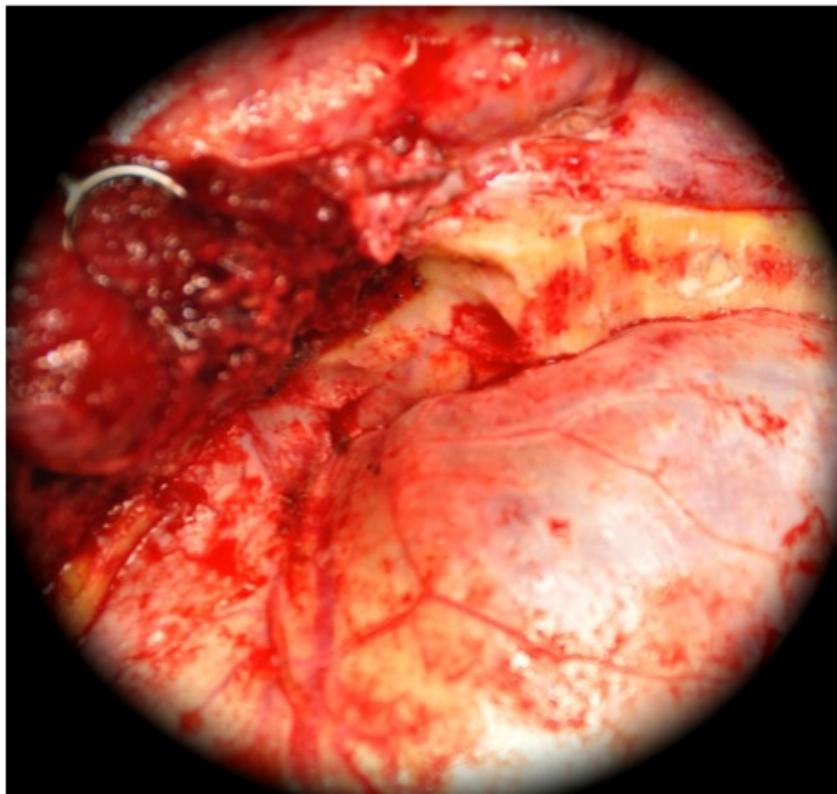
En réalisant les lignes de coupe il faut prendre garde à ne pas ouvrir le sinus frontal, à ne pas léser le nerf supra-orbitaire, et au niveau de la ligne médiane ne pas léser les veines entrant au sinus sagittal supérieur.

Pour détacher le volet on peut réaliser un fraisage de la table externe de la petite aile afin de la fragiliser du fait du risque de cassure du volet et de fracture de la crête sphénoïdale .



Taille du volet osseux Le second trou trépan sont est temporo-basal et le troisième est situé à la partie postérieure de la linea temporalis. Les lignes de coupe relient ces 3 trous de trépan. Un fraisage de la table externe de la petite aile est conseillé pour la détache du volet.

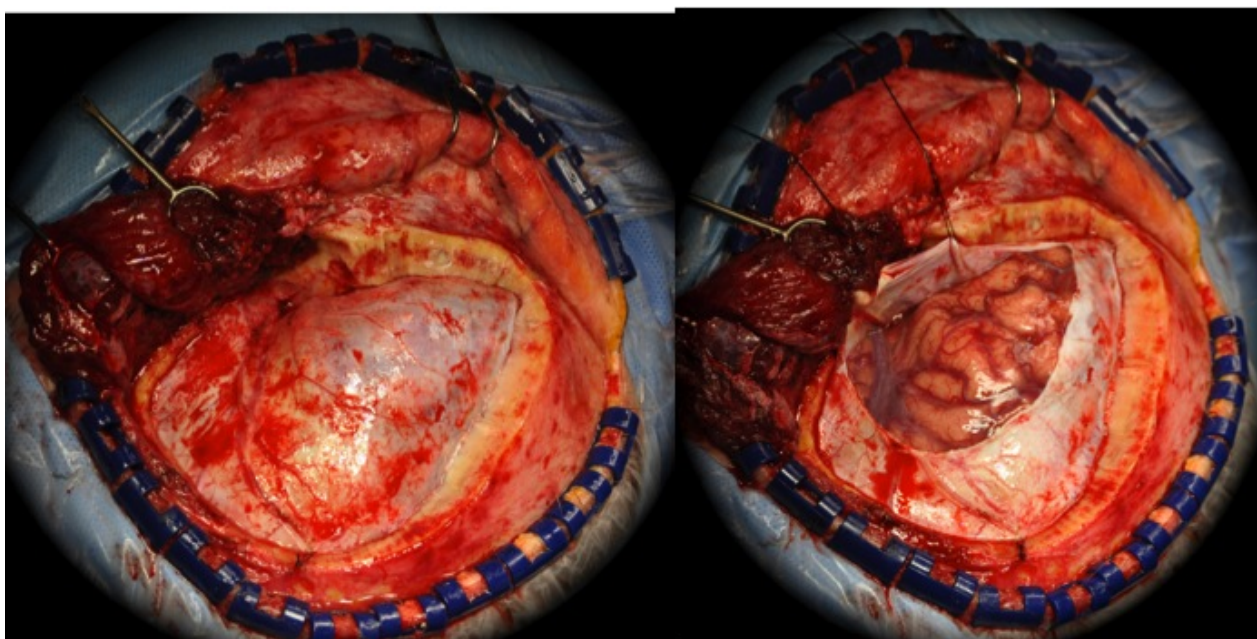
++++



Fraisage de la petite aile du sphénoïde jusqu'à la fissure orbitaire supérieure La petite aile du sphénoïde est fraisée sous irrigation jusqu'à l'ouverture de la fissure orbitaire supérieure.

Il faut ensuite fraiser la petite aile du sphénoïde en respectant la périorbite, jusqu'à la fissure orbitaire supérieure. Ce fraissage doit être réalisé sous irrigation du fait du risque de thermolésions du III, IV, VI et V1.

++++



Ouverture de la dure mère L'ouverture de la dure mère est un arc de cercle antérieur, l'artère méningée moyenne peut être coagulée afin d'éviter un saignement extradural per-opératoire et/ou postopératoire.

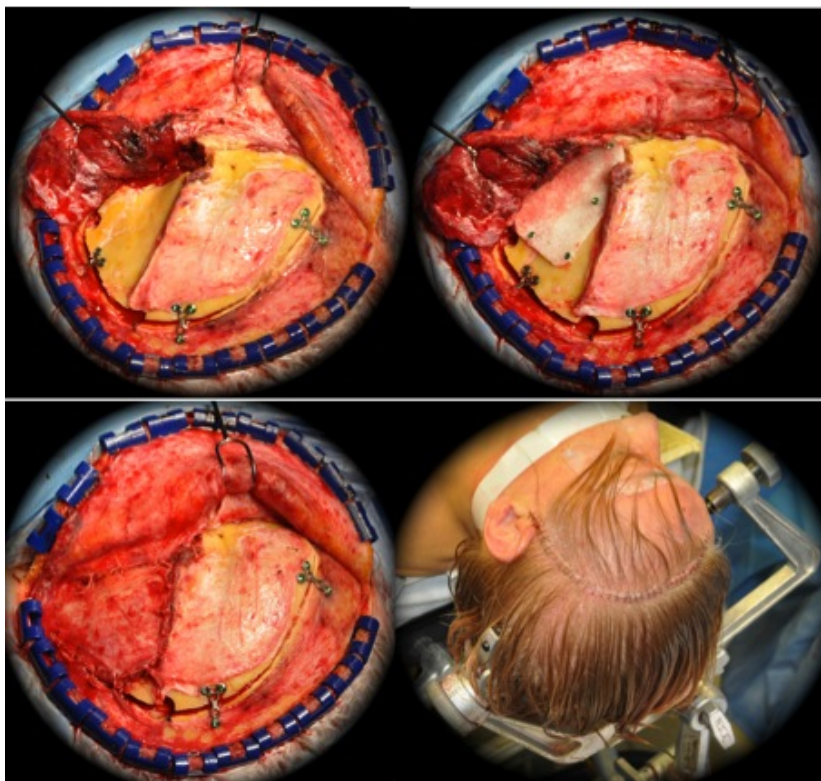
L'ouverture de la dure mère est un arc de cercle antérieur, et il ne faut pas hésiter à coaguler l'artère méningée moyenne pour éviter un saignement extradural per-opératoire risquant de polluer la cavité opératoire.

La détente cérébrale s'obtient suite à l'ouverture des citernes. Une bonne résection osseuse permet d'accéder directement à la citerne chiasmatisque avec peu de rétraction cérébrale voir aucune.

L'ouverture de la vallée sylvienne et des citernes chiasmatisques, carotidiennes et de la lamina terminalis, permet la mobilisation du lobe temporal et d'exposer sans rétraction la carotide interne, les deux nerfs optiques, le chiasma, la

lame terminale, et les artères cérébrales antérieure et communicante antérieure. Parfois, l'ouverture de la vallée sylvienne nécessite de coaguler une veinule (branche de la veine sylvienne superficielle). Par contre il faut retenir que les artères ne croisent jamais la vallée sylvienne et qu'une branche artérielle croisant la partie superficielle de la vallée doit être disséquée et replacée sur le lobe auquel elle appartient mais en aucun cas coagulée.

++++



Fermeture Après fixation du volet osseux la réinsertion du muscle temporal sur la linéa temporalis permet de limiter son atrophie et permet de cacher le trou de trépan situé sur la linéa temporalis. Le Mac Carty keyhole est comblé à visée esthétique.

La fermeture est sans particularités en dehors de la réinsertion du muscle temporal sur la linéa temporalis et du comblement éventuel du Mac Carty keyhole à visée esthétique par une plaque métallique par exemple.

++++

Complications possibles

Comme pour tous type de craniotomie un hématome épidural peut survenir et être prévenu par suspension de la dure mère.

Plus particulièrement on note : la paralysie de la branche frontale du nerf facial responsable d'un effacement des rides du front et une paralysie de l'élévation du sourcil, qui est prévenue par la dissection interfasciale ; l'atrophie du muscle temporal suite à son décollement et sa dévascularisation/dénervation qui est prévenue par sa dissection rétrograde et sa réinsertion scrupuleuse ; les douleurs de l'articulation temporo-mandibulaire dues au décollement du muscle temporal et qui sont difficiles à prévenir ; les fistules de LCR par ouverture du sinus frontal qui lorsqu'il est effracté doit être crânialisé.

++++

Bibliographie

1. Hamby, W. (1964). Pterional approach to the orbits for decompression or tumor removal. J Neurosurg, 21,

15-18.

2. Heuer, G., & Dandy, W. (1918). A new hypophysis operation. Johns Hopkins Hosp Bull, 29, 154-155.
3. Kempe, L. (1968). Operative Neurosurgery, Vol 1. (Springer-V., pp. 22-75). New York.
4. Yasargil, M. (1969). Microsurgery Applied to Neurosurgery. (Georg Thie.). Stuttgart, Germany.