



Extrait du L'encyclopédie neurochirurgicale

<https://www.neurochirurgica.org/spip.php?article30>

# Métastases cérébrales

- Techniques chirurgicales -

Date de mise en ligne : samedi 14 mars 2015

### **Description :**

Les métastases cérébrales (MC) sont les tumeurs cérébrales malignes les plus fréquentes. L'augmentation de l'incidence des MC, le développement de la radiochirurgie et des thérapies ciblées ont changé la prise en charge des patients atteints de MC. Toutefois, la chirurgie carcinologique, diagnostique ou palliative garde une place au premier plan des traitements des MC.

Dans cette revue nous avons détaillerons les étapes du traitement chirurgical d'une MC depuis le diagnostic jusqu'à l'annonce du résultat. Les critères permettant de poser une indication chirurgicale comme la technique opératoire seront détaillés au travers d'un exemple d'exérèse de MC. La gestion des suites opératoire seront également abordées afin de donner au neurochirurgiens le plus d'informations possibles pour prendre en charge son patient dans sa globalité.

**L'encyclopédie neurochirurgicale**

## Résumé

Les métastases cérébrales (MC) sont les tumeurs cérébrales malignes les plus fréquentes. L'augmentation de l'incidence des MC, le développement de la radiochirurgie et des thérapies ciblées ont changé la prise en charge des patients atteints de MC. Toutefois, la chirurgie carcinologique, diagnostique ou palliative garde une place au premier plan des traitements des MC.

Dans cette revue nous allons détailler les étapes du traitement chirurgical d'une MC depuis le diagnostic jusqu'à l'annonce du résultat. Les critères permettant de poser une indication chirurgicale comme la technique opératoire seront détaillés au travers d'un exemple d'exérèse de MC. La gestion des suites opératoire seront également abordées afin de donner au neurochirurgien le plus d'informations possibles pour prendre en charge son patient dans sa globalité.

## I. Définition

Les MC sont les tumeurs intracrâniennes malignes les plus fréquentes et peuvent toucher jusqu'à 40 % des patients atteints de cancer[1]. L'incidence des MC est en augmentation en raison des progrès de l'imagerie, des traitements locaux (chirurgie, radiothérapie stéréotaxique) et systémiques[2]. Le traitement chirurgical reste l'un des éléments majeur du traitement carcinologique puisqu'il augmente la survie globale des patients atteints de MC[3]. La chirurgie des MC consiste dans la plus grande majorité des cas à réaliser une exérèse complète de ou des lésions cérébrales. Toutefois, le traitement chirurgical ne se résume pas au geste chirurgical en lui même. Après avoir rappelé quelques éléments importants de l'histoire de la chirurgie des MC, les trois grandes étapes d'une chirurgie de MC seront détaillées :

1. Le temps préopératoire : comment poser une indication chirurgicale ?
2. Le temps opératoire : l'acte chirurgical
3. Le temps postopératoire : le suivi post opératoire immédiat et à plus long terme

## II. Historique : description principes et évolutions ultérieures

Le diagnostic de MC était historiquement, pour le patient atteint de cancer, l'entrée dans la phase terminale de sa maladie. Petit-Dutaillis et Schmite publient en 1934, « l'exérèse avec succès d'une MC d'un cancer mammaire ayant permis une guérison apparente » [4]. Lorsqu'une hypertension intracrânienne était d'origine métastatique, l'intervention devenait alors contre indiquée [5].

Les progrès diagnostiques liés à l'avènement du scanner [6] puis de l'IRM cérébrale[7] ont révolutionné la neurochirurgie. Le temps opératoire a été transformé par les progrès de la neuro-anesthésie mise au point en 1950 [8]. Le développement du matériel chirurgical de plus en plus performant tel que les moteurs chirurgicaux, les microscopes opératoires ou les dissecteurs ultrasoniques [9] ont permis de gagner en efficacité et en sécurité au cours du geste chirurgical. L'apparition des salles de réveils, le développement des traitements symptomatiques (antiépileptiques, corticoïdes) et des traitements à visée carcinologiques (radiothérapie, chimiothérapie, thérapies ciblées) ont également modifiés considérablement la prise en charge chirurgicale des patients atteints de MC.

++++

## III. Indications chirurgicales

L'indication chirurgicale de l'exérèse d'une ou de MC, hors situation d'urgence, doit faire l'objet d'une discussion collégiale en réunion de concertation pluridisciplinaire (RCP) avec les oncologues, les radiothérapeutes les anatomopathologistes afin de proposer au patient un projet thérapeutique cohérent et respectant la continuité des soins. La sélection des patients est primordiale et doit tenir compte du contrôle local de la maladie, de l'âge, de l'indice de Karnofsky, du nombre de MC et de leur localisation. La chirurgie doit être réalisée par un neurochirurgien au sein d'un centre expérimenté et équipé pour la neurochirurgie crânienne.

### 1. Indications thérapeutiques

L'indication de chirurgie d'exérèse d'une MC unique est validée car elle augmente significativement la survie globale des patients [3, 10]. Lorsqu'une MC est située en dehors d'une zone fonctionnelle, elle doit faire l'objet si possible d'une résection en bloc avec une marge de sécurité [11]. L'indication d'un traitement chirurgical doit également être envisagée lorsque la MC mesure plus de 3 cm de diamètre, qu'elle est nécrotique ou associée à un oedème péritumoral important. Lorsque l'exérèse de la MC peut entraîner des lésions de zones fonctionnelles pouvant compromettre des fonctions indispensables à la qualité de vie du malade, l'indication d'une chirurgie conventionnelle sous anesthésie générale ne doit pas être posée [12]. Dans ce cas une indication d'exérèse chirurgicale en chirurgie éveillée peut être validée afin d'obtenir une marge d'exérèse de sécurité [13].

En cas de MC multiples, l'indication chirurgicale peut être plus difficile à poser. Certaines études ont démontré une survie globale identique pour des patients ayant eu une exérèse complète de 1 à 3 MC sans augmentation de la morbidité [14]. Une autre attitude plus récente consistant en une exérèse de la lésion la plus symptomatique associée à une radiochirurgie du lit tumoral et d'un traitement radiochirurgical des autres MC donne de bons résultats avec une survie à 1 an équivalente aux patients traités pour une MC unique [15].

### 2. Indications diagnostiques

Plusieurs situations cliniques peuvent justifier l'indication d'un geste chirurgical à visée diagnostique :

- Tumeur primitive inconnue
- Eliminer une lésion type glioblastome, abcès
- Eliminer une radionécrose
- Obtenir le statut moléculaire de la tumeur pour le traitement par les thérapies ciblées

### 3. Indications palliatives

Un grand nombre de patients entrent dans la maladie avec d'emblée des lésions multiples dont au moins une menace la vie ou une fonction court terme. Ceci est particulièrement le cas pour les tumeurs cérébelleuses responsables d'hydrocéphalie ou pour les tumeurs situées en zones fonctionnelles menaçant une fonction et risquant d'altérer la qualité de vie. Une chirurgie palliative peut être réalisée pour les patients en attente du résultat du bilan diagnostique et de la mise en place des traitements adjuvants. Les indications discutent au cas par cas en RCP.

++++

## IV. Critères requis pour poser l'indication chirurgicale

Une indication chirurgicale n'est bien posée que si l'intervention apporte un bénéfice au patient. Il est important de se poser les 2 questions suivantes avant l'acte opératoire : le patient est-il éligible à une chirurgie ? La ou les MC sont-elles accessibles à une chirurgie ?

Le référentiel 2014 de l'ANOCEF précise le choix de l'indication chirurgicale.

[http://www.anocef.org/download.php?modele=anocef\\_referentiel\\_meta\\_cerebrales](http://www.anocef.org/download.php?modele=anocef_referentiel_meta_cerebrales)

### 1. Sélection du patient éligible à une chirurgie de MC

La sélection des patients pouvant avoir une chirurgie d'exérèse est primordiale. Elle doit tenir compte de plusieurs facteurs pronostiques cliniques du patient. Plusieurs scores pronostiques tenant compte de ces caractéristiques sont disponibles :

Le score RPA (Recursive partitioning analysis) établi par le RTOG (Radiation Therapy Oncologic Group) [16] est un score pronostic encore largement et basé sur :

- L'âge (inférieur ou supérieur à 65 ans)
- L'indice de Karnofsky (KPS) (inférieur ou supérieur à 70)
- Le contrôle de la tumeur primitive (oui ou non)
- La présence de métastases extra-cérébrales (oui ou non) Le score GPA (Graded Prognostic Assessment), établi à partir d'une cohorte de 1 960 patients [17], et le score DS-GPA (Diagnosis-Specific Graded Prognostic Assessment), développé à partir d'une cohorte de 3 940 patients, ont permis d'identifier d'autres facteurs pronostiques majeurs [18]. Le score DS-GPA tient compte de l'âge, du KPS, de la présence de métastases extra-cérébrales mais aussi du type de cancer primitif et du nombre de MC. Il s'agit d'un score de survie plus spécifique à chaque type de tumeur primitive qui peut aller de 0 à 4. Pour Sperduto et al. [18] un score GPA entre 0 et 1 est prédictif d'une survie de moins de 3 mois et doit faire orienter vers un traitement palliatif. Pour les autres patients ayant un score plus élevé et donc une survie de plus de 3 mois, un traitement chirurgical peut être envisagé. Dans ce cas d'autres éléments supplémentaires doivent être évalués avant de valider une indication chirurgicale :
- La menace fonctionnelle ou vitale représentée entraînée par la MC
- Les comorbidités cardio-vasculaires et métaboliques
- La présence de traitements anticoagulants ou antiagrégants plaquettaires
- La présence de thérapies ciblées Une fois tous ces éléments cliniques obtenus il faut alors évaluer les critères propres aux MC

### 2. Sélection des MC éligibles à une chirurgie

Plusieurs critères intriqués permettent de poser ou non une indication d'exérèse de MC :

- Le nombre de MC
- La taille des MC
- La localisation des MC
- La récurrence de la MC

#### 2.1 Le nombre de MC

Le traitement chirurgical des patients atteints d'une MC unique ayant de bons facteurs pronostiques est particulièrement indiqué[3, 10].

L'exérèse chirurgicale chez les patients atteints de MC multiples peut être envisagée et particulièrement en cas de lésions symptomatiques. Bindal et al. ont démontré qu'une exérèse chirurgicale est envisageable pour les patients ayant jusqu'à 3 MC avec un bénéfice sur la survie globale[14]. Pour Peak et al. , l'exérèse chirurgicale de la MC la plus symptomatique chez les patients ayant 2 à 3 MC avec un RPA I doit être envisagée. Pour les patients RPA II et III avec des MC multiples, l'exérèse d'une MC symptomatique peut être discutée. Dans tous les cas, le dossier devra être discuté en RCP. Il doit également être proposé dans les situations suivantes [19] :

- Diamètre supérieur à 3 cm (limite de pour la radiochirurgie)
- Pronostic vital engagé (engagement cérébral, hydrocéphalie)
- Besoin d'une preuve histologique
- Absence de cancer primitif retrouvé lors du bilan d'extension

### 2.2 La taille des MC

La taille limite admise pour un traitement radiochirurgical est de 3 cm de diamètre. Plusieurs situations peuvent de présenter en fonction du nombre de MC :

- MC unique de moins de 3 cm : la chirurgie voire radiochirurgie doivent être envisagées
- MC unique de plus de 3 cm : l'exérèse chirurgicale doit être envisagée
- MC multiples (d3) moins de 3 cm : la chirurgie voire radiochirurgie doivent être proposées
- MC multiples (d3) avec 1 MC de plus 3 cm : la chirurgie de la MC de plus de 3 cm doit être discutée
- MC multiples (>3) ou plusieurs MC de plus de 3 cm : chirurgie au cas par cas

### 2.3 La localisation des MC

Les volumineuses MC et particulièrement celles situées dans la fosse cérébrale postérieure entraînent un effet de masse ou une hydrocéphalie représentant une menace vitale à très court terme pour les patients. L'exérèse chirurgicale doit être privilégiée en raison de son efficacité immédiate permettant de gagner le temps nécessaire à la mise en place des traitements adjuvants. Pour les MC situées en région motrice de moins de 3 cm de diamètre, la radiochirurgie semble être préférable[20].

### 2.4 La MC récidivante

L'intérêt d'une seconde chirurgie en cas de MC récidivante reste controversé. Chez des sujets bien sélectionnés et en particulier chez des sujets jeunes avec un bon état général, la ré- intervention prolonge la survie et améliore la qualité de vie[21, 22].

## 3. Imagerie

Si le scanner cérébral est généralement réalisé en première intention en raison de sa facilité d'accès, l'IRM cérébrale est l'examen de référence. Avec une meilleure sensibilité, elle permet de mieux faire le diagnostic du nombre et de la taille MC et ce particulièrement pour les MC de la fosse postérieure ou les MC de petites tailles (<3mm) [23]. Les séquences à réaliser en IRM sont [24] :

- Séquence T1 axiale sans injection (MC en isosignal avec la substance grise)

- Séquence T1 axiale avec injection de gadolinium (réhaussement annulaire ou homogène)
- Séquence 3D T1 axiale avec injection de gadolinium (indispensable à la neuronavigation)
- Séquence FLAIR (pour détecter les petites MC et évaluer l'oedème péri tumoral)
- Séquence axiale en Echo de Gradient T2\* (recherche d'une hémorragie intratumorale)
- Séquence axiale de diffusion (signal variable selon la tumeur primitive)
- Séquence de perfusion (aide pour différencier les MC des lymphomes) Une séquence d'IRM fonctionnelle peut également être utile afin de préparer l'exérèse d'une MC dans une zone responsable de la motricité ou du langage. Il existe classiquement actuellement en France plusieurs 2 grands types de champs pour les IRM cliniques : 1,5 T et 3 T. Le diagnostic et le suivi des patients doivent être réalisés avec une même hauteur de champ. ++++

## V. Acte chirurgical

### 1. Matériel, équipement, dispositifs médicaux

#### 1.1 L'environnement hospitalier

L'activité neurochirurgicale est encadrée par le code de la santé publique (Partie réglementaire VI, livre Ier, titre II, chapitre III). Le centre de neurochirurgie où l'intervention est réalisée doit posséder : « une unité d'hospitalisation, un bloc opératoire, une unité de réanimation, un plateau technique d'imagerie permettant de pratiquer des examens de neuroradiologie dans un bâtiment commun ou dans des bâtiments voisins. (Art. R.6123-.2) ». Le scanner et l'IRM doivent être accessibles à tout moment (Art. D.6124-.4). « Pour le traitement neurochirurgical des lésions cancéreuses, le titulaire de l'autorisation de pratiquer l'activité de soins de neurochirurgie doit être détenteur de l'autorisation mentionnée à l'article R-6122-25 18° du code de la santé publique (Art.R6123-.3) »

#### 1.2 Le bloc opératoire

« Le bloc opératoire dispose d'au moins deux salles d'opérations, dont une salle réservée et équipée spécifiquement pour l'activité de soins de neurochirurgie, accessible en permanence et une autre salle éventuellement partagée (Art.R6124-.5) ». Le matériel nécessaire à la réalisation d'une exérèse d'une MC est tout d'abord le matériel classiquement disponible dans un bloc opératoire de neurochirurgie :

- Microscope opératoire,
- Neuronavigation
- Dissecteur ultrasonique
- Coagulation bipolaire L'échographie per opératoire est un outil qui doit être disponible au bloc opératoire [25]. Elle apporte une imagerie en temps réel de la MC et permet en temps réel d'évaluer la profondeur de la lésion et ses rapports avec le parenchyme adjacent. Le scanner et l'IRM peropératoire sont actuellement en plein développement depuis la fin des années 90 [26]. L'avantage de l'IRM per opératoire est de fournir une information en temps réel sur la qualité de la résection [27]. La littérature rapporte un bénéfice dans la qualité de l'exérèse des gliomes [28, 29] mais son efficacité dans la qualité d'exérèse des MC reste à être démontrée.

### 2. Préparation du malade

### 2.1 Avant le bloc opératoire

Les étapes de préparation du malade à une chirurgie d'exérèse d'une MC consistent bien sur en l'obtention d'un consentement éclairé du patient, en l'identification par un bracelet avec le nom et la date de naissance, en l'administration d'une prémédication par anxiolytique mais surtout en une préparation cutanée de la zone opératoire. Cette préparation de l'opéré repose sur la conférence de consensus de « Gestion préopératoire du risque infectieux » mise à jour en octobre 2013 et disponible sur :

[http://www.sf2h.net/publications-SF2H/SF2H\\_recommandations\\_gestion-preoperatoire-du-risque-infectieux\\_2013.pdf](http://www.sf2h.net/publications-SF2H/SF2H_recommandations_gestion-preoperatoire-du-risque-infectieux_2013.pdf)

Les recommandations applicables à la chirurgie des MC avant sont arrivées au bloc opératoire sont (Niveau de preuve) :

- « Il est recommandé de réaliser au moins une douche préopératoire (B3) »
- « Il est recommandé de réaliser un shampoing préopératoire lorsque le cuir chevelu est dans le champ opératoire (B3) »
- « Aucune recommandation » concernant « le moment de la douche (C3) », ou « le type de shampoing antiseptique ou non (C3) »

### 2.2 Au bloc opératoire

Les recommandations applicables à la chirurgie des MC au bloc opératoire sont (Niveau de preuve) :

- « Si la dépilation est réalisée, il est recommandé de privilégier la tonte » et ce avant la détersion
- « La phase de détersion qui se situe après le traitement des pilosités, immédiatement avant la désinfection ; « elle doit être suivie d'un rinçage abondant à l'eau stérile et d'un essuyage (C3) »
- « Il fortement recommandé de pratiquer une désinfection large du site opératoire (A1) avec un antiseptique en solution alcoolique (B3) sans qu'il n'est de recommandations entre la chlorhexidine et la povidone iodée(C2) A noter « qu'aucune recommandation ne peut être émise concernant l'utilisation en routine des champs adhésifs imprégnés d'antiseptiques pour la prévention du risque infectieux »

## 3. Installation du malade

La première étape préalable à l'installation et médicale est la réalisation de la check-list.

L'installation du malade doit être réalisée par ou en présence du neurochirurgien car elle conditionne la faisabilité même de l'intervention. Elle dépend évidemment de la localisation de la MC. Classiquement le décubitus dorsal est choisi en raison de sa facilité pour les MC supratentorielles frontales, insulaires ou temporales et pariétales hautes. Le décubitus ventral ou latéral « park bench » (telle la personne qui dort sur un banc public) est préférée pour les MC pariétales basses, occipitales et de la fosse postérieure. L'utilisation de position assise est encore controversée car elle augmente le risque d'embolie gazeuse[27]. Nous n'aborderons ici qu'un exemple de malade installé en décubitus dorsal pour l'exérèse d'une MC pariétale droite.

Le malade doit avoir l'ensemble du corps, hormis la tête et le cou, sur un support permettant la prévention des escarres. Les épaules doivent légèrement sortir de la table. Un billot doit être installé sous l'épaule du côté opéré afin de limiter la rotation de la tête par rapport au corps et ainsi diminuer la compression des veines jugulaires internes. La tête est fixée dans une têtère à pointe ou têtère de Mayfield®. La têtère doit avoir ses pointes pénétrant la corticale orthogonalement et la pression recommandée sur le crâne est de 60 à 80 livres chez l'adulte.

<http://www.integralife.com/index.aspx?redir=detailproduct&Product=253&ProductName=MAYFIELD%AE%20Infinity%20Skull%20Clamp&ProductLineName=MAYFIELD%AE%20Standard%20Skull%20Clamps%20and%20Headrests&P>

[roductLineID=63&PA=neurosurgeon](#)

Une pression trop importante ou un positionnement sur une zone trop mince comme l'écaille temporale peut aboutir à une fracture du crâne voire à l'apparition d'un hématome extra dural [30]. Une fois la tête fixée on peut acquérir la neuronavigation si besoin.

## 4. L'acte chirurgical

Les étapes de l'exérèse d'une MC sont composées de plusieurs temps qui sont retrouvés dans la majorité des interventions neurochirurgicales intracrâniennes : l'abord, l'exérèse, l'hémostase et la fermeture.

### 4.1 L'abord

Une fois le malade installé, le chirurgien repère à l'aide de repères anatomiques (suture coronale, ligne médiane,...) ou à l'aide de la neuronavigation la région du crâne où il va devoir réaliser la craniotomie. La tonte s'effectue en regard de l'incision afin d'éviter la présence de cheveux dans la cicatrice. La détersion, le badigeon et éventuellement l'infiltration au sérum adrénaliné puis le champage sont réalisés.

### L'incision

Le type d'incision est dépend des habitudes du chirurgien (linéaire, en fer à cheval) mais doit respecter la vascularisation ascendante du scalp (Fig.1).

[IMG/png/meta01.png](#) type="image/png">

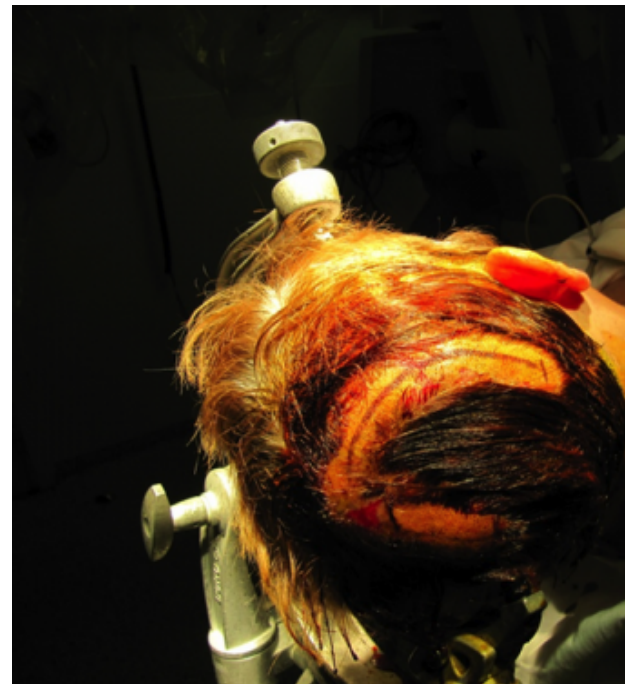


Figure 1 Installation en décubitus dorsal. Tête tournée vers la gauche. Tonte à minima en regard de l'incision en forme de fer à cheval. Flap cutané à charnière inférieure.



L'incision se fait en prenant soin de garder la lame toujours perpendiculaire au scalp. La lame de bistouri doit sectionner le tissu adipeux sous cutané mais respecter la galéa ou l'aponévrose du muscle temporal selon la localisation. Les berges de la cicatrices sont bordées par des compresses recouverte de Bétadine® maintenues par des agrafes de Michel ou par des clips de Leroy Raney. Le décollement du scalp se fait dans le plan fibreux avasculaire situé entre le tissu sous cutané et la galéa et l'on place ensuite les crochets de traction qui permettent au flap cutané de ne pas retomber dans le champ. Incision de la galéa que l'on récline sous le flap cutané afin d'exposer l'os. Cette galéa pourra, si besoin, servir de plastie durale en cas d'envahissement méningé par la MC.

### La craniotomie

Sa taille et sa forme dépendent de la taille de la MC et de sa localisation mais respectent une règle basée sur la réalisation de trous de trépan réunis par un trait de scie réalisé au craniotome. Une fois les trous de trépan réalisés (Fig.2), on décolle la dure mère située sous le volet à l'aide du décolle dure-mère.

[<](IMG/png/meta02.png)

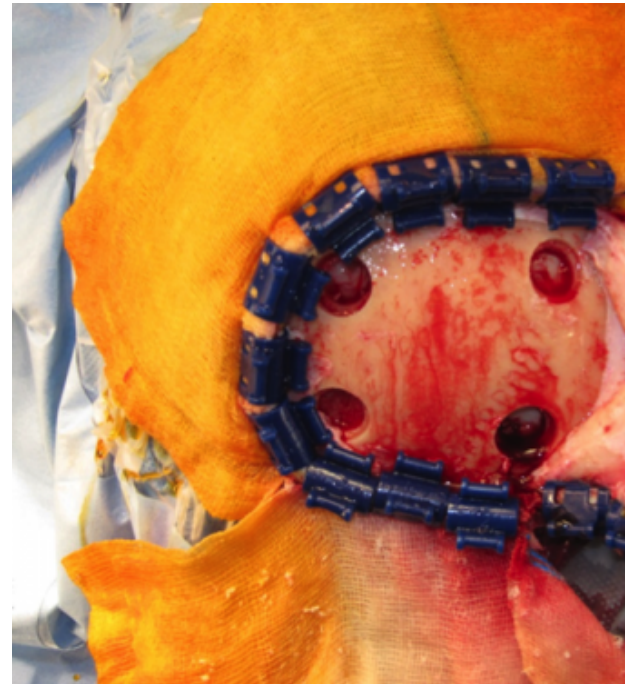


Figure 2 Réalisation de 4 trous de trépan avoir ruginé la galéa.

Les trous de trépan sont alors reliés avec le craniotome en prenant soin d'exercer une légère traction vers l'extérieur afin de garder le sabot du craniotome au contact de la table interne et éviter ainsi toute pénétration durale pouvant provoquer une blessure cérébrale ou vasculaire d'éviter de passer dans l'espace sous-dural (Fig.3).

[<](IMG/png/meta03.png)

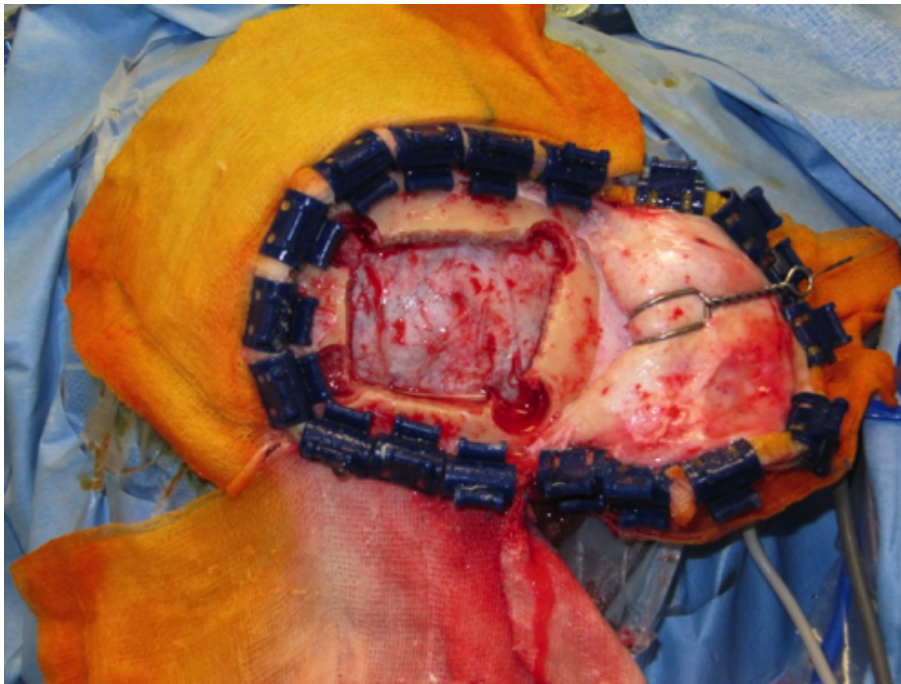

Figure 3 Découpe du volet osseux et exposition de la dure-mère

En cas de MC parasagittale, il convient de bien repérer le sinus sagittal supérieur et si possible à l'aide de la neuronavigation afin d'éviter toute brèche sinusienne. Pour une MC de la fosse postérieure il n'est pas nécessaire de découvrir la ligne médiane. L'hémostase des berges osseuses est réalisée avec de la cire de Horsley. Pour les MC la craniectomie peut également être réalisée à os perdu à l'aide d'une fraise.

### L'ouverture durale

La dure mère est préalablement suspendue avant d'être incisée à l'aide de point trans-osseux afin d'éviter la formation d'un hématome extradural avec un fil non résorbable de diamètre 3/0 (Fig.4)

[<](IMG/png/meta04.png)

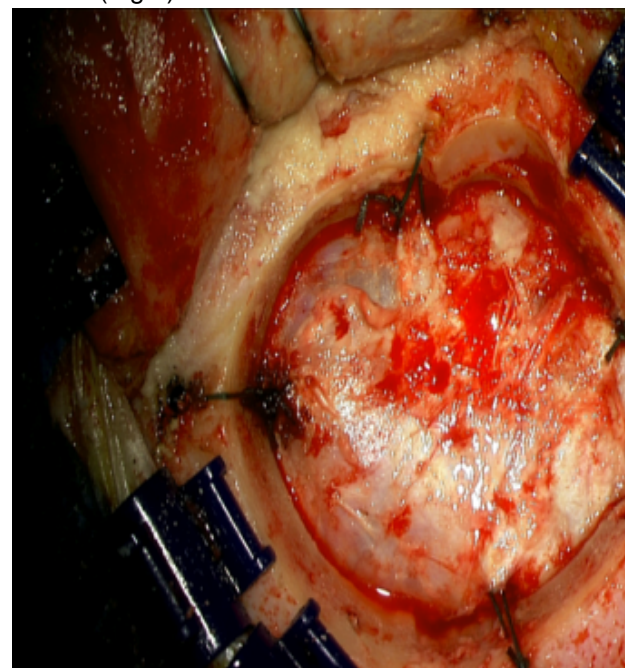


Figure 4 Suspension périphérique de la dure mère

La réalisation des trous osseux à la mèche se fait de l'extérieur vers l'intérieur et doit être prudente. L'utilisation d'une lame ou d'une spatule pour protéger la dure mère est une solution prudente, particulièrement pour les jeunes neurochirurgiens. L'ouverture de la dure mère se fait en soulevant légèrement la dure mère à l'aide d'un crochet ou d'une pince afin d'éviter toute plaie corticale avec le bistouri (Fig.5). L'ouverture peut se faire en croix, en T ou en U. La dure mère est ensuite tractée par des fils et si possible protégées de l'assèchement par des cotons humides.

<a href="IMG/png/meta05.png" type="image/png">

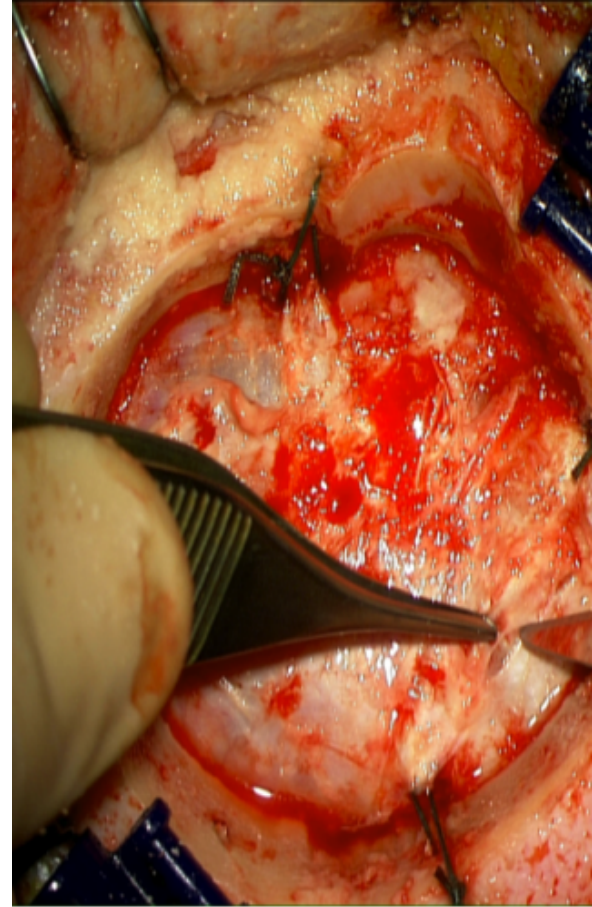


Figure 5 Ouverture de la dure mère

Si la dure mère apparaît très tendue et qu'il existe un oedème important autour de la MC, il convient de réaliser un traitement médical par bolus de corticoïdes peropératoire ou de mannitol afin d'éviter une hernie cérébrale au moment de l'incision durale. Si la chirurgie est réalisée en chirurgie éveillée, une anesthésie de la dure mère doit être réalisée avant l'incision.

### 4.2 L'exérèse

La MC peut être visible ou non une fois la dure mère ouverte. Il existe un piège assez fréquent qui est de penser qu'une MC qui apparaît corticale sur l'IRM soit visible une fois la dure mère ouverte. Il est fréquent que les MC corticale soient recouvertes d'un fin ruban de cortex la rendant impossible à repérer sans neuronavigation ou échographie per opératoire. L'ouverture de l'arachnoïde est réalisée à l'aide d'un bistouri avec une lame fine (N°11 ou N°15). La pince bipolaire est alors utilisé pour agrandir l'ouverture et réaliser la cortectomie. Le chirurgien cherche à avoir un contact avec la MC à l'aide de la pince bipolaire (Fig.6).

<a href="IMG/png/meta06.png" type="image/png">



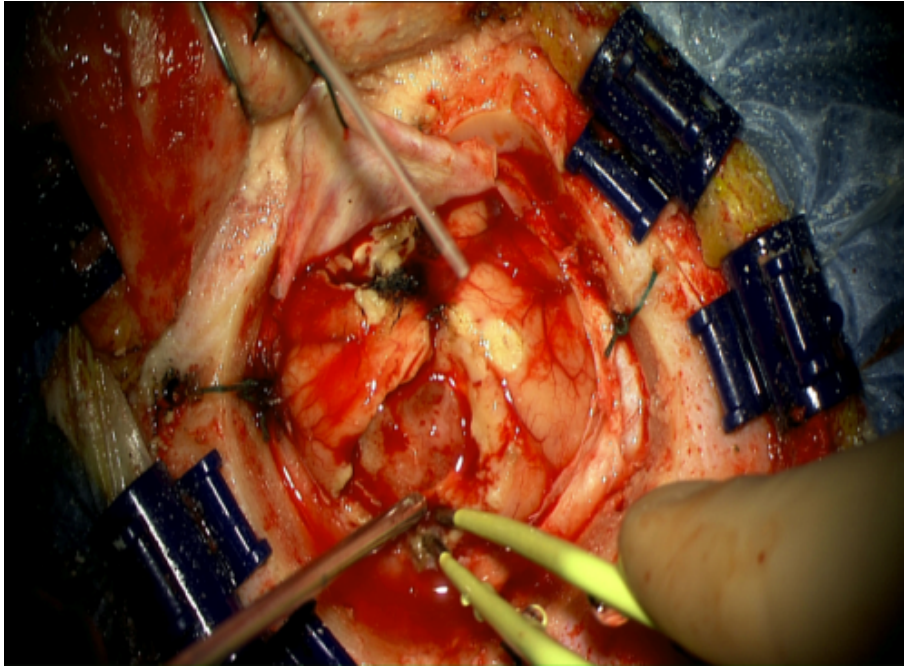


Figure 6 Exposition de la MC après cortectomie et traction du flap de dure mère

La résection complète, et si possible en bloc[31], avec une marge de sécurité de 5 mm est recommandée dans l'exérèse des MC [11] car cela diminue le risque de récurrence locale. Pour cela il faut repérer le plan de clivage entre la MC et le parenchyme cérébral adjacent (Fig.7).

[<](IMG/png/meta07.png)

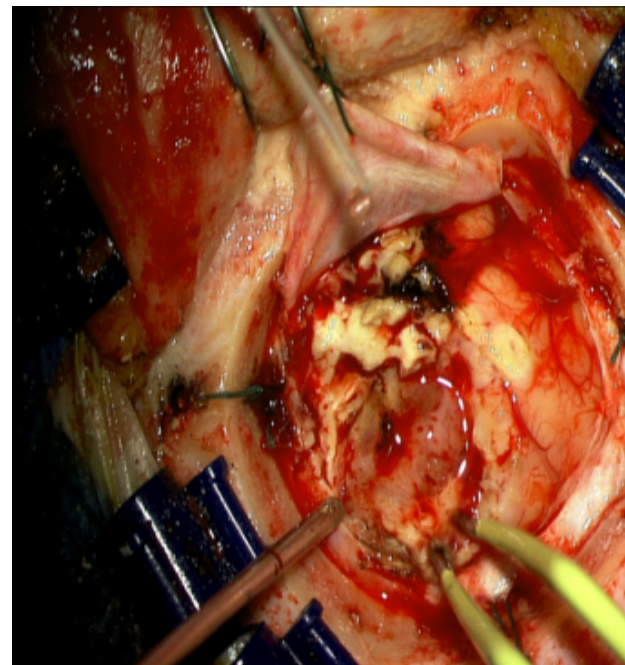


Figure 7 Clivage de la MC du parenchyme cérébral à l'aide de la pince bipolaire

## Métastases cérébrales

On coagule la surface de la MC et on réalise « le tour » de la MC en mettant des cotons chirurgicaux pour conserver ce plan de clivage (Fig.8) jusqu'au plan de clivage profond (Fig.9).

[<](IMG/png/meta08.png)

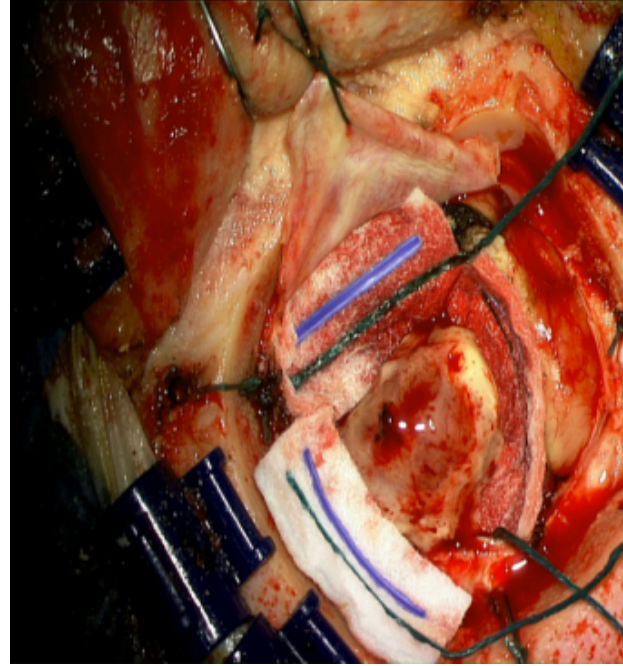


Figure 8 Mise en place de cotons pour conserver le plan de clivage

[<](IMG/png/meta09.png)

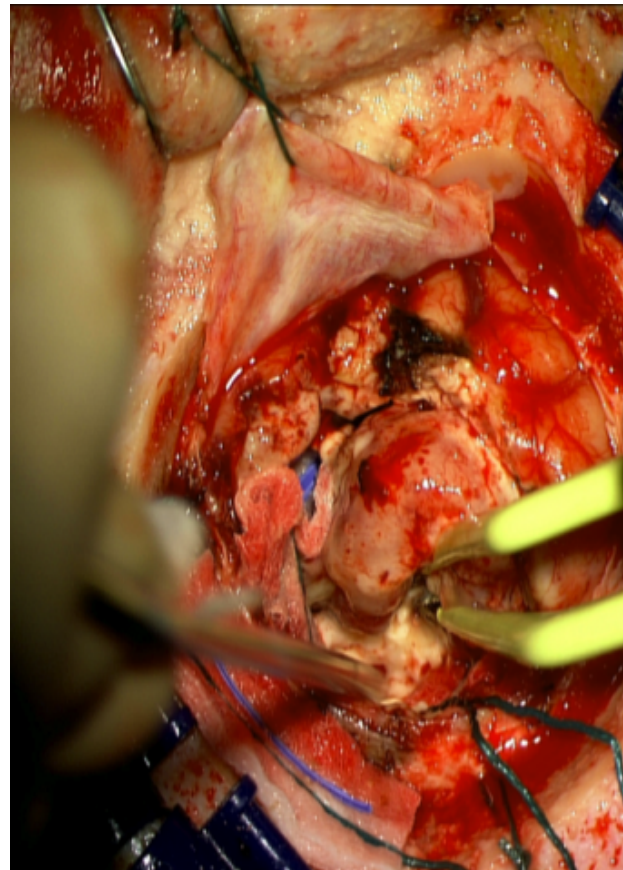


Figure 9 Clivage du plan profond de la MC

Une fois la MC « séparée » du parenchyme cérébrale, elle peut être enlevée en monobloc (Fig.10) et envoyée au laboratoire d'anatomopathologie. Il faut alors vérifier que l'exérèse est macroscopiquement complète (Fig.11).

[<](IMG/png/meta10.png)

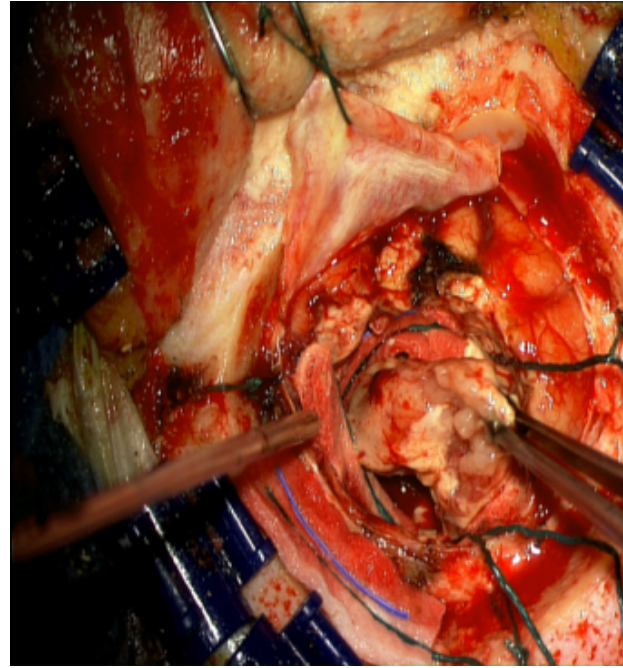


Figure 10 Exérèse monobloc de la MC

[<](IMG/png/meta11.png)

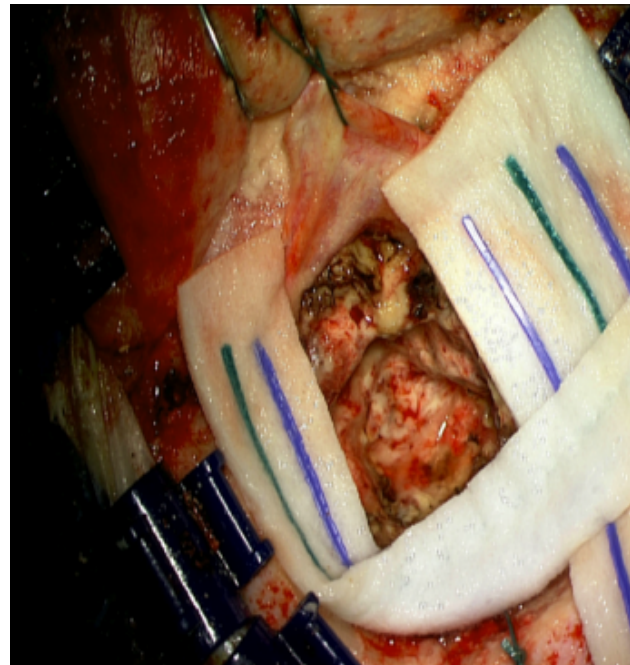


Figure 11 Vue de la cavité d'exérèse



Lorsque la MC est volumineuse ou située dans une zone motrice ou éloquent le morcellement ou l'utilisation du dissecteur ultrasonique s'avère nécessaire. Le risque de récurrence locale est d'ailleurs plus élevé en cas de MC de plus de 9,7 cm<sup>3</sup>[11]. En cas d'exérèse d'une MC située dans une zone fonctionnelle pour le langage ou la motricité une chirurgie éveillée avec une cartographie cérébrale peropératoire, permet de réaliser afin de limiter le risque de déficit postopératoire à la chirurgie[32].

### 4.3 L'hémostase et la fermeture

L'hémostase est un temps crucial en neurochirurgie afin de prévenir la formation d'un hématome du foyer opératoire. Elle est réalisée à l'aide de la pince bipolaire et de feuilles de Surgicel® qui doivent théoriquement être retirées avant la fermeture dure (Fig12).

<a href="IMG/png/meta12.png" type="image/png">

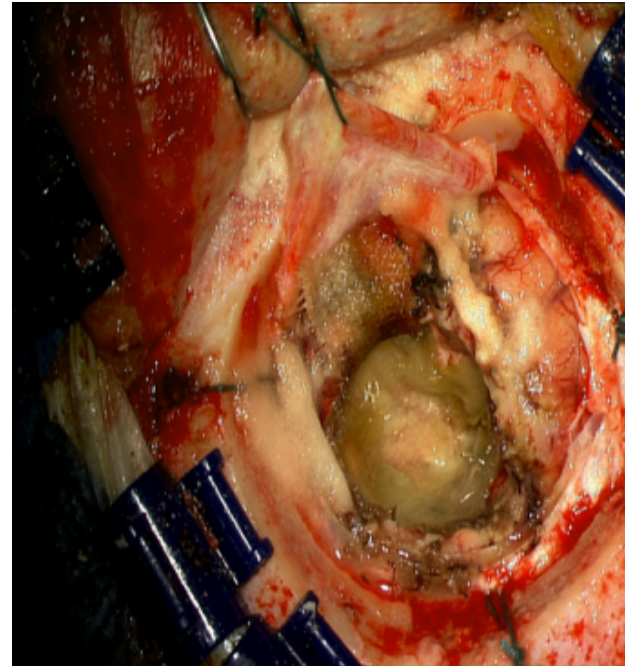


Figure 12 Vue de la cavité d'exérèse tapissée de Surgicel ®

Une fois l'hémostase réalisée, la cavité de résection est remplie de sérum physiologique tiède. La fermeture dure est réalisée de manière étanche si possible à l'aide de points séparés ou d'un surjet de prolène (4/0) ou de soie (3/0). L'étanchéité peut être complétée à l'aide de colle biologique ou synthétique. Une suspension centrale est conseillée en cas de grand volet afin de limiter le risque d'hématome extradural. Le volet est repositionné et fixé à l'aide de fils ou de mini-plaque de titane. La fermeture cutanée se fait en 2 temps avec plan de sous-peau de vicryl (2/0) et des agrafes ou du fil non résorbable sur la peau. Un drain de redon est conseillé pour les grands scalpels.

## 5. Critères requis pour s'assurer de la réalisation effective de l'acte

L'ANOCEF recommande de réaliser une IRM postopératoire dans les 48 suivant l'exérèse de la MC afin de s'assurer du caractère complet de la résection ou à défaut d'un scanner cérébral sans et avec injection de produit de contraste. Cette imagerie postopératoire permet également de s'assurer d'absence de complications hémorragiques

secondaires à l'intervention.

++++

# VI. Suivi post-opératoire

## 1. Surveillance post-opératoire

### Surveillance clinique

La surveillance des patients venant d'être opérés est réalisée initialement en salle de surveillance post interventionnelle (ou « salle de réveil »). C'est à ce moment que l'anesthésiste et le chirurgien s'assurent que le réveil du patient s'effectue sans problèmes. En cas de retard de réveil ou de déficit neurologique inattendu, un scanner cérébral en urgence doit être réalisé. Une fois le patient correctement réveillé il séjourne 24 à 48 h en unité de surveillance continue ou en réanimation.

## 2. Complications possibles

Plusieurs types de complications sont possibles après l'exérèse d'une MC

### L'infection

Dans une étude ayant inclus près de 3000 patients, Korinek et al. ont démontré que l'infection du site opératoire a touché 4 % des patients ayant eu une craniotomie. Elle s'est manifestée dans la moitié des cas sous la forme d'une méningite (50%). L'infection s'est également manifestée par une infection cutanée (25%), par un abcès cérébral (15%), ou par une ostéite du volet (12%)[33]. Dans la même étude, les auteurs ont démontré que la fuite de LCR postopératoire, les ré-interventions et les interventions de plus de 4 h sont des facteurs de risques significatifs d'infection. L'absence d'antibioprophylaxie n'a pas augmenté significativement le nombre de sepsis postopératoire. Le diagnostic de méningite postopératoire est souvent difficile. Il doit être évoqué en cas de fièvre mais aussi chez tout patient présentant des troubles de la vigilance. Un scanner cérébral sans et avec injection doit être réalisé en urgence préalablement à la ponction lombaire. La définition de méningite nosocomiale faite par Lozier et al. en 2002 est[34] :

- Leucocytes dans le LCR  $>100/\text{mm}^3$
- Protéïnorachie  $> 0,4 \text{ g/L}$
- Glycorachie/glycémie  $< 0,5$  En cas de méningite nosocomiale, une bi-antibiothérapie probabiliste anti staphylococcique doit être immédiatement débuté[35] :
- Cefotaxime : 150 à 200 mg/kg/24h IVSE ou en doses répétées x6/24h
- Vancomycine : 30-45 mg/kg/24h avec pour objectif une vancocinémie à 15-20  $\mu\text{g/mL}$  Ce traitement sera à adapter à l'antibiogramme.

### L'hématome postopératoire

La survenue d'une hémorragie intracrânienne après l'exérèse d'une MC est un événement gravissime pouvant mener jusqu'au décès du patient. Il s'agit classiquement d'hématome du foyer opératoire mais la constitution d'un hématome sous sural aigu ou d'un hématome extra dural est également possible. Plusieurs facteurs de risques sont identifiés[36] :

- Les antécédents médicaux : hypertension artérielle (HTA), diabète, angiopathie amyloïde, artériosclérose
- Les traitements anti coagulant ou antiagrégant plaquettaires
- Les facteurs hématologiques : thrombopénie < 100 000 plaquettes/ $\frac{1}{4}$ L
- Les facteurs peropératoires : mauvaise installation du patient, pertes sanguines > 500ml, HTA (160/90 mmHg)
- Les facteurs postopératoires : HTA

### L'œdème postopératoire

Les MC sont généralement responsables d'un volumineux œdème péri-tumoral qui est souvent aggravé par l'intervention. Les manifestations cliniques de cet œdème apparaissent 24 à 48h après la chirurgie et se traduisent très souvent par une somnolence ou par la majoration d'un déficit neurologique focal. Un scanner cérébral doit être réalisé pour éliminer une autre complication telle qu'un hématome post opératoire. Si les corticoïdes n'avaient pas été introduits dès la sortie du bloc opératoire, ils doivent être débutés rapidement. Ils sont efficaces en 24-48h et permettent une diminution des céphalées et une amélioration neurologiques[37]. La posologie quotidienne post opératoire est généralement de 100 mg de prednisone et sera prescrite selon l'état clinique avec une recherche de la dose minimale efficace[38].

### L'épilepsie

La survenue de crises d'épilepsies est très fréquente en cas de MC. Durant la période péri- opératoire il est recommandé d'instituer un traitement anti épileptique. Il n'y a par contre pas d'indication prophylactique chez les patients n'ayant jamais présenté de crises d'épilepsie[39].

En cas de première crise avant l'intervention, un traitement anti- épileptique doit être débuté et poursuivi après la chirurgie. Dans ce cas, le lévétiracétam (Keppra®) est préféré à l'acide valproïque (Dépakine®) ou à la carbamazépine (Tegreto®) qui sont des traitements inducteurs enzymatiques[40].

### La thrombose veineuse profonde (TVP)

Le cancer est un grand pourvoyeur de complications thromboemboliques comme c'est le cas dans les cancers bronchopulmonaires. Environ 7,3 à 13,6 % de ces patients vont présenter une TVP [41, 42], particulièrement en cas de carcinome bronchique non à petites cellules ou de traitement par chimiothérapie [41]. L'anticoagulation à dose préventive par une héparine de bas poids moléculaire (HBPM) doit être envisagée en cas d'antécédent de TVP ou d'alitement prolongé. Lorsque l'anticoagulation à dose curative est justifiée pour traiter une TVP, les HBPM doit également être préférée aux anticoagulants oraux[43].

## 3. Éléments de surveillance immédiate et à distance de l'acte

### Surveillance immédiate

La surveillance immédiate repose sur l'évaluation neurologique du patient par des examens cliniques répétés dans une unité de surveillance continue. Devant des difficultés de réveil ou l'apparition d'un déficit neurologique, un scanner cérébral doit être réalisé en urgence. En présence d'un coma sans lésions nécessitant une ré-intervention un capteur de pression intracrânienne doit être mis en place. La surveillance des paramètres vitaux est également réalisée à l'aide d'un monitoring de la tension artérielle, de la fréquence cardiaque et de la saturation périphérique en oxygène. Pour rappel, la tension artérielle ne doit pas dépasser 160/90 mmHg au risque de favoriser l'apparition d'un hématome du foyer opératoire[44]. Après les 24 premières heures passées dans une unité de surveillance continue le patient peut aller dans une unité de soins conventionnelle. La durée d'hospitalisation varie selon l'âge et les comorbidités du patient et les habitudes des différents centres mais est en général de 5 à 7 jours après la chirurgie.

### Surveillance à distance

Les MC sont par définition des tumeurs cérébrales issues d'une tumeur primitive relevant d'une autre spécialité d'organe. Si le cancer primitif est connu le patient est revu 2 mois après l'intervention avec une IRM cérébrale de contrôle. Si le cancer n'était pas connu alors le patient est vu une première fois en consultation d'annonce en présence d'une infirmière spécialisée et une seconde fois à 2 mois avec une IRM cérébrale de contrôle. La prise en charge et le suivi ultérieur se font donc en collaboration avec le spécialiste de la tumeur primitive (pneumologue, le gynécologue, le dermatologue...) le radiothérapeute et l'oncologue. Une IRM cérébrale est réalisée tous les 3 mois.

## 4. Résultats de l'acte

L'intérêt d'un traitement chirurgical, au delà de l'aspect carcinologique ou diagnostique est également de permettre une amélioration de l'état neurologique du patient. Cette amélioration est observée chez 84 % des patients ayant eu une exérèse complète[45]. Une fois l'intervention réalisée, le dossier est de nouveau discuté en RCP afin d'organiser le traitement adjuvant en fonction des résultats anatomopathologiques. C'est au cours de cette réunion que seront validés les traitements par radiothérapie conventionnelle, radiothérapie stéréotaxique, chimiothérapies ou thérapies ciblées.

++++

## VII Conclusion

La chirurgie des MC s'intègre donc parfaitement dans la prise en charge globale des patients atteints de cancer avec des MC en collaboration avec l'ensemble des membres de la RCP. Afin d'apporter le maximum de bénéfices, elle doit être raisonnée avec des indications validées collégalement en RCP. Le neurochirurgien doit garder en tête que c'est le statut systémique du patient qui influencera le devenir du patient bien plus que son geste chirurgical. Le développement des nouvelles technologies ont permis d'importants progrès tant pour le diagnostic que pour la sécurité du geste opératoire. L'intervention chirurgicale peut apporter un bénéfice au patient atteint de MC mais comporte également de que le neurochirurgien doit connaître afin d'en informer son patient et lui permettre de donner son consentement éclairé.

++++

## Bibliographie

1. Gavrilovic IT, Posner JB : Brain metastases : epidemiology and pathophysiology. J Neurooncol 2005, 75(1):5-14.
2. Soffietti R, Ruda R, Trevisan E : Brain metastases : current management and new developments. Curr Opin Oncol 2008, 20(6):676-684.
3. Patchell RA, Tibbs PA, Walsh JW, Dempsey RJ, Maruyama Y, Kryscio RJ, Markesbery WR, Macdonald JS, Young B : A randomized trial of surgery in the treatment of single metastases to the brain. N Engl J Med 1990, 322(8):494-500.
4. Petit-Dutaillis : Métastase cérébrale unique d'origine mammaire traitée par l'ablation chirurgicale. Bull Méd Hôp 1934.
5. David M : Traité de technique chirurgicale, vol. 2, Masson et compagnie edn. Paris ; 1944.
6. Hounsfield GN : Computerized transverse axial scanning (tomography). 1. Description of system. Br J Radiol 1973, 46(552):1016-1022.

7. Bandettini PA, Wong EC, Hinks RS, Tikofsky RS, Hyde JS : Time course EPI of human brain function during task activation. *Magn Reson Med* 1992, 25(2):390-397.
8. Wertheimer P, David M, Sindou M, Redondo A : [The birth and development of knowledge in neurosurgery]. *Neurochirurgie* 1979, 25(5-6):247-263.
9. Fasano VA, Ponzio RM, Liboni W, De Mattei M : Preliminary experiences with "real-time" intraoperative ultrasonography associated to the laser and the ultrasonic aspirator in neurosurgery. *Surg Neurol* 1983, 19(4):318-323.
10. Vecht CJ, Haaxma-Reiche H, Noordijk EM, Padberg GW, Voormolen JH, Hoekstra FH, Tans JT, Lambooi N, Metsaars JA, Wattendorff AR et al : Treatment of single brain metastasis : radiotherapy alone or combined with neurosurgery ? *Ann Neurol* 1993, 33(6):583-590.
11. Yoo H, Kim YZ, Nam BH, Shin SH, Yang HS, Lee JS, Zo JI, Lee SH : Reduced local recurrence of a single brain metastasis through microscopic total resection. *J Neurosurg* 2009, 110(4):730-736.
12. Ius T, Angelini E, Thiebaut de Schotten M, Mandonnet E, Duffau H : Evidence for potentials and limitations of brain plasticity using an atlas of functional resectability of WHO grade II gliomas : towards a "minimal common brain". *Neuroimage* 2011, 56(3):992-1000.
13. Kamp MA, Dibue M, Niemann L, Reichelt DC, Felsberg J, Steiger HJ, Szelenyi A, Rapp M, Sabel M : Proof of principle : supramarginal resection of cerebral metastases in eloquent brain areas. *Acta Neurochir (Wien)* 2012, 154(11):1981-1986.
14. Bindal RK, Sawaya R, Leavens ME, Lee JJ : Surgical treatment of multiple brain metastases. *J Neurosurg* 1993, 79(2):210-216.
15. Smith TR, Lall RR, Abecassis IJ, Arnaout OM, Marymont MH, Swanson KR, Chandler JP : Survival after surgery and stereotactic radiosurgery for patients with multiple intracranial metastases : results of a single-center retrospective study. *J Neurosurg* 2014:1-7.
16. Gaspar L, Scott C, Rotman M, Asbell S, Phillips T, Wasserman T, McKenna WG, Byhardt R : Recursive partitioning analysis (RPA) of prognostic factors in three Radiation Therapy Oncology Group (RTOG) brain metastases trials. *Int J Radiat Oncol Biol Phys* 1997, 37(4):745-751.
17. Sperduto CM, Watanabe Y, Mullan J, Hood T, Dyste G, Watts C, Bender GP, Sperduto P : A validation study of a new prognostic index for patients with brain metastases : the Graded Prognostic Assessment. *J Neurosurg* 2008, 109 Suppl:87-89.
18. Sperduto PW, Kased N, Roberge D, Xu Z, Shanley R, Luo X, Sneed PK, Chao ST, Weil RJ, Suh J et al : Summary report on the graded prognostic assessment : an accurate and facile diagnosis-specific tool to estimate survival for patients with brain metastases. *J Clin Oncol* 2012, 30(4):419-425.
19. Weinberg JS, Lang FF, Sawaya R : Surgical management of brain metastases. *Curr Oncol Rep* 2001, 3(6):476-483.
20. Luther N, Kondziolka D, Kano H, Mousavi SH, Flickinger JC, Lunsford LD : Motor function after stereotactic radiosurgery for brain metastases in the region of the motor cortex. *J Neurosurg* 2013, 119(3):683-688.
21. Al-Zabin M, Ullrich WO, Brawanski A, Proescholdt MA : Recurrent brain metastases from lung cancer : the impact of reoperation. *Acta Neurochir (Wien)* 2010, 152(11):1887-1892.
22. Bindal RK, Sawaya R, Leavens ME, Hess KR, Taylor SH : Reoperation for recurrent metastatic brain tumors. *J Neurosurg* 1995, 83(4):600-604.
23. Kakeda S, Korogi Y, Hiai Y, Ohnari N, Moriya J, Kamada K, Hanamiya M, Sato T, Kitajima M : Detection of brain metastasis at 3T : comparison among SE, IR-FSE and 3D-GRE sequences. *Eur Radiol* 2007, 17(9):2345-2351.
24. Faehndrich J, Weidauer S, Pilatus U, Oszwald A, Zanella FE, Hattingen E : Neuroradiological viewpoint on the diagnostics of space-occupying brain lesions. *Clin Neuroradiol* 2011, 21(3):123-139.
25. Landy HJ, Egnor M : Intraoperative ultrasonography and cortical mapping for removal of deep cerebral tumors. *South Med J* 1991, 84(11):1323-1326.
26. Black PM, Alexander E, 3rd, Martin C, Moriarty T, Nabavi A, Wong TZ, Schwartz RB, Jolesz F : Craniotomy for tumor treatment in an intraoperative magnetic resonance imaging unit. *Neurosurgery* 1999, 45(3):423-431 ; discussion 431-423.
27. Schulder M, Carmel PW : Intraoperative magnetic resonance imaging : impact on brain tumor surgery. *Cancer Control* 2003, 10(2):115-124.
28. Nimsky C, Ganslandt O, Gralla J, Buchfelder M, Fahlbusch R : Intraoperative low-field magnetic resonance

imaging in pediatric neurosurgery. *Pediatr Neurosurg* 2003, 38(2):83-89.

29. Senft C, Ulrich CT, Seifert V, Gasser T : Intraoperative magnetic resonance imaging in the surgical treatment of cerebral metastases. *J Surg Oncol* 2010, 101(5):436-441.

30. Lee MJ, Lin EL : The use of the three-pronged Mayfield head clamp resulting in an intracranial epidural hematoma in an adult patient. *Eur Spine J* 2010, 19 Suppl 2:S187-189.

31. Patel AJ, Suki D, Hatiboglu MA, Abouassi H, Shi W, Wildrick DM, Lang FF, Sawaya R : Factors influencing the risk of local recurrence after resection of a single brain metastasis. *J Neurosurg* 2010, 113(2):181-189.

32. Claus EB : Neurosurgical management of metastases in the central nervous system. *Nat Rev Clin Oncol* 2012, 9(2):79-86.

33. Korinek AM : Risk factors for neurosurgical site infections after craniotomy : a prospective multicenter study of 2944 patients. The French Study Group of Neurosurgical Infections, the SEHP, and the C-CLIN Paris-Nord. *Service Epidemiologie Hygiene et Prevention. Neurosurgery* 1997, 41(5):1073-1079 ; discussion 1079-1081.

34. Lozier AP, Sciacca RR, Romagnoli MF, Connolly ES, Jr. : Ventriculostomy-related infections : a critical review of the literature. *Neurosurgery* 2002, 51(1):170-181 ; discussion 181-172.

35. Nessler N, Launey Y, Seguin P : Nosocomial bacterial meningitis. *N Engl J Med* 2010, 362(14):1346-1347 ; author reply 1347-1348.

36. Seifman MA, Lewis PM, Rosenfeld JV, Hwang PY : Postoperative intracranial haemorrhage : a review. *Neurosurg Rev* 2011, 34(4):393-407.

37. Kaal EC, Taphoorn MJ, Vecht CJ : Symptomatic management and imaging of brain metastases. *J Neurooncol* 2005, 75(1):15-20.

38. Bailon O, Kallel A, Chouahnia K, Billot S, Ferrari D, Carpentier AF : [Management of brain metastases from non-small cell lung carcinoma]. *Rev Neurol (Paris)* 2011, 167(8-9):579-591.

39. Glantz MJ, Cole BF, Forsyth PA, Recht LD, Wen PY, Chamberlain MC, Grossman SA, Cairncross JG : Practice parameter : anticonvulsant prophylaxis in patients with newly diagnosed brain tumors. Report of the Quality Standards Subcommittee of the American Academy of Neurology. *Neurology* 2000, 54(10):1886-1893.

40. Bourg V, Lebrun C, Chichmanian RM, Thomas P, Frenay M : Nitroso-urea-cisplatin-based chemotherapy associated with valproate : increase of haematologic toxicity. *Ann Oncol* 2001, 12(2):217-219.

41. Hicks LK, Cheung MC, Ding K, Hasan B, Seymour L, Le Maitre A, Leighl NB, Shepherd FA : Venous thromboembolism and nonsmall cell lung cancer : a pooled analysis of National Cancer Institute of Canada Clinical Trials Group trials. *Cancer* 2009, 115(23):5516-5525.

42. Tagalakis V, Levi D, Agulnik JS, Cohen V, Kasymjanova G, Small D : High risk of deep vein thrombosis in patients with non-small cell lung cancer : a cohort study of 493 patients. *J Thorac Oncol* 2007, 2(8):729-734.

43. Lee AY, Levine MN, Baker RI, Bowden C, Kakkar AK, Prins M, Rickles FR, Julian JA, Haley S, Kovacs MJ et al : Low-molecular-weight heparin versus a coumarin for the prevention of recurrent venous thromboembolism in patients with cancer. *N Engl J Med* 2003, 349(2):146-153.

44. Basali A, Mascha EJ, Kalfas I, Schubert A : Relation between perioperative hypertension and intracranial hemorrhage after craniotomy. *Anesthesiology* 2000, 93(1):48-54.

45. Zemp FJ, Lun X, McKenzie BA, Zhou H, Maxwell L, Sun B, Kelly JJ, Stechishin O, Luchman A, Weiss S et al : Treating brain tumor-initiating cells using a combination of myxoma virus and rapamycin. *Neuro Oncol* 2013, 15(7):904-920.