



Extrait du L'encyclopédie neurochirurgicale

<http://www.neurochirurgica.org/spip.php?article6>

# Les gliomes diffus de bas grade

- Pathologies -

Date de mise en ligne : mardi 8 avril 2014

## **Description :**

Les gliomes diffus de bas grade (grade II OMS) constituent un sous-groupe de tumeurs cérébrales primitives rares et hétérogènes, qui touchent généralement des patients jeunes menant une vie normale jusqu'à la survenue d'une crise d'épilepsie inaugurale. La meilleure connaissance de l'histoire naturelle de ces gliomes, à savoir leur croissance régulière, leur infiltration le long des fibres blanche et surtout le risque de transformation maligne - mettant ainsi en jeu les pronostics fonctionnel et vital - associée à une minimisation des risques de traitements, a transformé l'attitude abstentionniste « classique » en une stratégie résolument thérapeutique. Le but est désormais d'élaborer des prises en charge dynamiques et personnalisées, à savoir de définir l'ordre et le moment de chacun des traitements (1ère voire multiples résections chirurgicales maximalistes effectuées selon des limites fonctionnelles cortico-sous-corticales, 1ère voire multiples lignes de chimiothérapie, radiothérapie) en fonction de la progression tumorale (mesurée sur les IRM de surveillance régulières), de l'état clinique et neurocognitif ainsi que de l'anatomie fonctionnelle cérébrale individuelle (étudiée par les techniques de cartographie, et susceptible de se réorganiser grâce aux phénomènes de neuroplasticité), afin d'éviter la transformation maligne le plus longtemps possible tout en préservant la qualité de vie. Seule une approche

pluridisciplinaire voire en réseaux multicentriques peut permettre de donner un avenir réel aux patients porteurs de cette maladie cérébrale chronique, avec la possibilité de concevoir des projets à long-terme tant sur le plan socioprofessionnel que familial. La prochaine étape serait celle d'un dépistage précoce afin de proposer un traitement préventif.

# RESUME

Les gliomes diffus de bas grade (grade II OMS) constituent un sous-groupe de tumeurs cérébrales primitives rares et hétérogènes, qui touchent généralement des patients jeunes menant une vie normale jusqu'à la survenue d'une crise d'épilepsie inaugurale. La meilleure connaissance de l'histoire naturelle de ces gliomes, à savoir leur croissance régulière, leur infiltration le long des fibres blanche et surtout le risque de transformation maligne - mettant ainsi en jeu les pronostics fonctionnel et vital - associée à une minimisation des risques de traitements, a transformé l'attitude abstentionniste « classique » en une stratégie résolument thérapeutique. Le but est désormais d'élaborer des prises en charge dynamiques et personnalisées, à savoir de définir l'ordre et le moment de chacun des traitements (1ère voire multiples résections chirurgicales maximalistes effectuées selon des limites fonctionnelles cortico-sous-corticales, 1ère voire multiples lignes de chimiothérapie, radiothérapie) en fonction de la progression tumorale (mesurée sur les IRM de surveillance régulières), de l'état clinique et neurocognitif ainsi que de l'anatomie fonctionnelle cérébrale individuelle (étudiée par les techniques de cartographie, et susceptible de se réorganiser grâce aux phénomènes de neuroplasticité), afin d'éviter la transformation maligne le plus longtemps possible tout en préservant la qualité de vie. Seule une approche pluridisciplinaire voire en réseaux multicentriques peut permettre de donner un avenir réel aux patients porteurs de cette maladie cérébrale chronique, avec la possibilité de concevoir des projets à long-terme tant sur le plan socioprofessionnel que familial. La prochaine étape serait celle d'un dépistage précoce afin de proposer un traitement préventif.

++++

## I - DEFINITION

Les gliomes de bas grade, tumeurs primitives du système nerveux central développées aux dépens des cellules gliales, englobent selon la classification de l'Organisation Mondiale de la Santé (OMS) les gliomes de grade I et II (44).

Les premiers sont représentés par les astrocytomes pilocytiques, gangliogliomes, astrocytomes sous-épendymaires à cellules géantes, ainsi que par les tumeurs dysembryoplasiques neuroépithéliales, d'individualisation plus récente et rattachées au groupe des tumeurs mixtes glioneurales (44). Il s'agit généralement de tumeurs bénignes, volontiers pédiatriques, bien délimitées par rapport au parenchyme cérébral, et dont l'exérèse chirurgicale seule peut permettre une rémission complète pendant plusieurs décennies - voire une véritable guérison.

A l'inverse, les gliomes de grade II, à savoir les gliomes diffus de bas grade (GDBG) supra-tentoriels de l'adulte, du fait de leur croissance constante, de leur caractère très infiltrant et de leur transformation maligne inéluctable, sont plus difficiles à appréhender. En effet, les GDBG, qui englobent les astrocytomes, oligodendrogliomes et oligoastrocytomes de grade II, constituent une entité hétérogène regroupant des tumeurs cérébrales complexes avec différentes caractéristiques clinique, radiologique, histologique et moléculaire. Ils ne doivent plus être considérés comme des tumeurs « bénignes », mais bien comme des tumeurs cancéreuses « pré-malignes ». C'est grâce à la meilleure compréhension de leur histoire naturelle que les stratégies thérapeutiques se sont radicalement modifiées ces dernières années, aboutissant actuellement à des stratégies individualisées basées sur des thérapies précoces et répétées - et non plus sur une simple surveillance, comme longtemps prônée (26). Ainsi, ce chapitre sera délibérément dévolu à l'étude spécifique des GDBG chez l'adulte.

++++

# II - EPIDEMIOLOGIE

Les GDBGs représentent approximativement 15% des gliomes, avec une incidence de l'ordre de 1/100 000 habitants par an, et une prévalence de 9/100 000 habitants (60). La médiane d'âge des patients est située entre 35 et 40 ans. En effet, dans une série récente du Réseau Français d'Etude des Gliomes (REG) portant sur 1091 patients, l'âge médian était de 37 ans lors du diagnostic (8). Le sexe ratio (homme/femme) est évalué autour de 1,32 (60), avec une prédominance de GDBG chez les hommes caucasiens. Le seul risque environnemental reconnu correspond aux radiations ionisantes (64). Aucun des autres facteurs envisagés en théorie (produits chimiques, téléphones portables, facteurs héréditaires, etc...) n'ont jamais pu être démontrés comme déterminants dans le développement d'un GDBG - dont l'origine reste inconnue. A noter toutefois l'existence d'une probable relation inverse entre les allergies et le risque de gliome.

++++

# III - HISTOIRE NATURELLE

Les GDBGs affectent le plus souvent des patients jeunes menant une vie familiale, sociale et professionnelle normale. Ces tumeurs sont essentiellement révélées par des crises d'épilepsie (71). Elles sont fréquemment situées au sein ou proches des aires cérébrales dites "éloquentes", à savoir impliquées dans les fonctions sensorimotrices, langagières, visuo-spatiales, mnésiques ou cognitives. Malgré une variabilité intrinsèque du comportement biologique de ces tumeurs, l'histoire naturelle est désormais mieux connue. Il a longtemps été clamé que les GDBG étaient des tumeurs « bénignes », peu voire non évolutives. Des études récentes ont mis en évidence l'évolutivité constante des GDBG en démontrant que ces tumeurs : (i) présentaient une croissance spontanée continue ; (ii) infiltraient le parenchyme cérébral le long des faisceaux de substance blanche, et ce au-delà des anomalies de signal IRM ; (iii) et se transformaient inéluctablement en gliome de haut grade (46,56) (Figure 1). Ainsi, la notion de "bénignité des GDBG" a été abandonnée.

L'histoire naturelle des GDBG comporte deux périodes principales distinctes : une première phase pré-maligne débutant par une période occulte suivie d'une période de visibilité clinique et radiologique ; une deuxième phase pendant laquelle le gliome de grade II subit des modifications génétiques aboutissant à sa transformation maligne en gliome de grade III ou IV selon l'OMS. Au-delà de cette vision dichotomique, qui s'appuie sur une classification histologique trop tranchée, il existe en réalité un continuum entre ces phases évolutives, durant lequel l'acquisition des caractéristiques génotypiques et phénotypiques de malignité est progressive. La difficulté est donc d'apprécier, pour un patient donné et à un instant donné, à quel niveau il se situe dans la transition grade II - grade III/IV (61). Dans la période pré-maligne, une croissance linéaire de l'ordre de 4 mm de diamètre moyen par an (calculée sur 2 IRM successives espacées par au moins 3 mois, selon une méthodologie détaillée dans le chapitre sur l'imagerie), a été retrouvée dans tous les cas, tant chez les patients symptomatiques que dans les GDBG de découverte fortuite (53). De fait, le concept de "survie sans progression" n'a aucune signification dans les GDBG non traités ou à la suite d'une exérèse chirurgicale incomplète, puisque par définition tous les GDBG grossissent continuellement (même si ce concept reste valide à la suite d'une résection totale sur l'IRM ou en cas de stabilisation grâce à une thérapie adjuvante par chimiothérapie et/ou radiothérapie). Dans ce contexte, les critères radiologiques classiques, initialement proposés par Mac Donald et plus récemment par le groupe RANO (75) ne sont pas appropriés aux GDBG, puisqu'ils ne se basent que sur calcul de deux diamètres et non sur celui du volume (avec extraction secondaire du diamètre moyen).

Si la « date de naissance » du GDBG n'est que mal connue, de récents modèles biomathématiques ont suggéré l'existence de deux types de gliomes : le premier correspondant à une tumeur apparue durant l'adolescence et de croissance très lente, le second correspondant à une tumeur survenue plus tardivement chez l'adulte jeune (32). Le caractère longtemps asymptomatique des GDBG ainsi que la rareté ou l'extrême discrétion des troubles neurologiques est expliqué par deux mécanismes : (i) l'infiltration du parenchyme cérébral par des cellules tumorales isolées permettant la persistance de tissu fonctionnel au sein de la tumeur ; (ii) la lenteur de l'évolution tumorale autorisant la mise en place d'une adaptation cérébrale par des phénomènes de neuroplasticité à l'origine d'une

réorganisation dynamique des réseaux fonctionnels envahis par le gliome (19). Qui plus est, non seulement ces lésions grossissent mais elles migrent également le long des fibres blanches. Par conséquent, le GDBG n'est pas une "masse tumorale" mais une maladie chronique infiltrant progressivement le parenchyme cérébral, en particulier la connectivité sous-corticale. C'est une telle diffusion qui finit par induire des troubles neurocognitifs, du fait (au moins en partie) d'un très probable syndrome de déconnexion (27).

Finalement, les GDBG évoluent de façon inexorable vers la malignité. Cette transformation peut être observée cliniquement et radiologiquement de façon lente ou rapide, soulignant là encore la diversité biologique des GDBG et expliquant la possibilité de les diagnostiquer à des stades intermédiaires (i.e. ne rentrant pas parfaitement dans les grades II ou III/IV selon la classification OMS, mais par exemple correspondant à un grade II avec des foyers d'anaplasie). Les mécanismes exacts impliqués dans la transformation maligne ne sont actuellement pas connus, empêchant de fait de prédire sa survenue à l'échelon individuel, même si des modifications génétiques sont volontiers associées (40). Il est néanmoins exceptionnel d'observer une dégénérescence pour les GDBG de petit volume (inférieur à 10 cc) (4). Cliniquement, les conséquences fonctionnelles d'une telle transformation sont majeures avec apparition et/ou d'une aggravation de l'épilepsie, l'installation de déficits voire d'une hypertension intracrânienne. S'y associent radiologiquement une accélération de la croissance tumorale ainsi qu'une apparition d'une prise de contraste, d'oedème, voire d'effet de masse et de possible nécrose. La mise en jeu du pronostic fonctionnel résulte donc de l'atteinte d'une zone fonctionnelle par trois mécanismes, qui peuvent être combinés : (i) une vitesse de croissance tumorale supérieure aux capacités de plasticité cérébrale ; (ii) une majoration de l'effet de masse sur les zones éloquentes jouxtant le gliome et préalablement recrutées par des phénomènes de neuroplasticité ; (iii) une destruction des réseaux axonaux infiltrés par la tumeur et jusque là préservés.

Cette transformation aboutit dans tous les cas au décès du patient, avec une médiane de survie globale des GDBG de moins de 8 ans. En effet, dans une étude EORTC prospective randomisée portant sur plus de 600 patients, dans le sous-groupe avec un score pronostique favorable, la survie médiane était de 7,7 ans (tandis qu'elle n'était que de 3,2 ans dans le sous-groupe de patients avec un score pronostique défavorable) (57). \_ Plus récemment, un travail comparatif entre exérèse chirurgicale et biopsie a montré que la médiane de survie n'était que de 5,8 ans dans le groupe de patients biopsiés (38). Ces données démontrent donc clairement que le pronostic spontané du GDBG est relativement sombre.

++++

## IV - DIAGNOSTIC

### 1. Eléments cliniques

Les GDBG sont le plus souvent diagnostiqués chez des patients jeunes (médiane 35-40 ans), qui mènent une vie familiale et socioprofessionnelle normale. A la suite d'une période asymptomatique de plusieurs années (comme en témoigne les GDBG découverts de façon incidente), les crises d'épilepsie, partielles ou généralisées, représentent le symptôme inaugural chez approximativement 90% des patients, et sembleraient corrélées à un meilleur pronostic (62). Elles sont pharmacorésistantes dans approximativement la moitié des cas, tout particulièrement en régions rolandique, temporale et insulaire/paralimbique (33,66). L'examen neurologique est généralement normal, les déficits étant peu fréquents et minimes si présents. L'hypertension intracrânienne est quant à elle exceptionnelle, et ce malgré un volume tumoral parfois très important, témoignant de la lenteur de la progression tumorale. Effectivement, l'absence de déficit, et ce en dépit d'une localisation fréquente des GDBG en aires éloquentes, est expliqué par la croissance et l'infiltration très progressive du gliome sur plusieurs années avant la première crise d'épilepsie - donnant ainsi toute latitude au cerveau de se réorganiser. Ces mécanismes de neuroplasticité sont sous-tendus par le recrutement d'aires périlésionnelles et/ou d'aires situées à distance du gliome - au sein du même hémisphère voire en contro-latéral (16).

Toutefois, bien que longtemps sous-estimés, des troubles des fonctions cognitives ont été fréquemment objectivés dès lors qu'un bilan neuropsychologique extensif était pratiqué au moment du diagnostic. En effet, alors qu'il était

traditionnellement considéré que ces patients ne présentaient aucun déficit neuropsychologique, de nombreuses équipes ont récemment démontré l'existence de perturbations cognitives et ont souligné leur(s) répercussion(s) sur la qualité de vie - remettant ainsi en question le dogme des "patients porteurs de GDBG avec examen normal" (1). Ces déficits, touchant en règle les processus attentionnels, la mémoire de travail, les fonctions exécutives, l'apprentissage, voire les aspects émotionnels et comportementaux, ont été retrouvés chez approximativement 90% des patients porteurs de tumeur cérébrale avant tout traitement, plaidant en faveur d'un impact négatif du GDBG lui-même (41). Ainsi, la neurocognition est de plus en plus intégrée comme critère d'évaluation dans les études cliniques chez les patients porteurs de GDBG. C'est la raison pour laquelle les bilans neuropsychologiques systématiques avec échelles d'évaluation de la qualité de vie sont désormais recommandés, et ce dans plusieurs buts (i) pour rechercher un possible déficit cognitif subtil passé inaperçu lors du simple examen standard, grâce à des outils d'évaluation adaptés (par exemple, le MMSE, bien que n'étant pas assez fin puisque s'adressant aux personnes âgées dans le cadre de dépistages de pathologies dégénératives, a pourtant souvent été appliqué aux patients porteurs de GDBG) ; (ii) pour élaborer la meilleure stratégie thérapeutique personnalisée sur la base de ces résultats (par exemple, décision de chimiothérapie néoadjuvante plutôt que de chirurgie première dans le cadre d'un GDBG très infiltrant à l'origine de troubles cognitifs déjà importants) ; (iii) pour adapter la technique d'un acte opératoire éventuel (par exemple, décider de réaliser une chirurgie en condition éveillée avec cartographie per-opératoire du langage malgré une tumeur située au sein de l'hémisphère droit chez un patient droitier, du fait de troubles langagiers discrets mais objectifs dépistés lors du bilan ; ou encore sélectionner les tâches per-opératoires sur la base de l'évaluation neuropsychologique pré-chirurgicale) ; (iv) pour bénéficier d'une référence cognitive pré-thérapeutique, cruciale pour le monitoring à plus long terme, notamment en post-traitement ; (v) et pour planifier une réhabilitation fonctionnelle postopératoire, la chirurgie pouvant induire un déficit neurocognitif transitoire (25). A noter enfin que la survenue d'une altération des fonctions supérieures pourrait représenter un facteur prédictif précoce de récurrence dans les études neuropsychologiques longitudinales.

En synthèse, dans les GDBG, l'examen neuropsychologique permet à la fois la surveillance de l'état neurologique, cognitif et/ou comportemental, représente une aide à la stratégie thérapeutique voire potentiellement un indice précoce d'évolution de la tumeur, avant même sa mise en évidence par l'imagerie.

++++

## 2. Eléments d'imagerie

### Imagerie morphologique

Même si le scanner crânien peut montrer une image assez évocatrice (hypodensité spontanée typiquement non rehaussée après injection d'iode, parfois associée à des calcifications), l'IRM cérébrale est actuellement l'examen de référence dans les GDBG. Ces tumeurs apparaissent le plus souvent comme des lésions mal limitées, généralement homogènes, en hypo-signal T1 et hyper-signal en pondérations T2/FLAIR. Par contre, même si classiquement les GDBG ne présentent pas de prise de contraste, près de 30% des ces tumeurs peuvent en fait être rehaussés après injection de gadolinium (de façon peu intense et/ou punctiforme). En effet, certains rehaussements mal délimités peuvent rester stables dans le temps. Toutefois, l'apparition d'une prise de contraste, a fortiori si nodulaire, signe souvent une transformation maligne (52).

Le volume des GDBG est généralement déjà important lors du diagnostic, évalué en moyenne aux alentours de 48 cc (8). Ces tumeurs sont fréquemment localisées en aires fonctionnelles, notamment frontale (en particulier au niveau de l'aire motrice supplémentaire, à savoir juste en avant de la région rolandique) et insulaire - contrairement aux glioblastomes, plus volontiers postérieurs (spécialement au niveau du carrefour) (28).

Le tracé de la courbe de croissance de la tumeur en comparant son diamètre moyen (calculé à partir de son volume selon la formule  $d = \sqrt[3]{\frac{3V}{4\pi}}$  sur deux IRM espacées d'au moins 3 mois) représente une aide substantielle lors du diagnostic initial, notamment en détectant les gliomes à croissance rapide qui se comportent alors comme une véritable tumeur maligne. Effectivement, une corrélation statistique directe a été mise en évidence entre la cinétique évolutive et la

médiane de survie au sein du sous-groupe des GDBG, avec une médiane de survie de 253, 210, 91 et 75 mois pour une pente de croissance de moins de 4mm/an, de 4 à 8mm/an, de 8 à 12mm/an et de plus de 12 mm/an, respectivement (56). A souligner que, si au moment de la première IRM, sont retrouvés 2 critères péjoratifs selon la "classification de UCSF" (basée sur la localisation tumorale en zone fonctionnelle, l'index de Karnofsky  $\geq$  80, l'âge  $>$  50 ans, le diamètre maximal  $>$  4cm ) (10), le deuxième examen IRM sera proposé plus précocement à 6 semaines du premier. Ce même calcul de pentes de croissance sera utile tout au long de la surveillance et pour objectiver l'éventuelle réponse aux thérapies (48,55).

De plus, les IRMs successives montrent que les cellules gliales migrent le long des voies axonales, l'infiltration tumorale suivant préférentiellement les faisceaux de substance blanche intrahémisphériques (notamment faisceaux unciné, arqué et fronto-occipital inférieur pour les gliomes paralimbiques) et/ou interhémisphériques selon leur localisation initiale, mais aussi les voies de projection comme le faisceau pyramidal (47).

Toutefois, l'IRM structurale conventionnelle n'est pas à même de montrer les limites de l'infiltration tumorale. En effet, il a été démontré à l'aide de biopsies étagées que les GDBG envahissent le parenchyme bien au-delà des anomalies de signal FLAIR, avec des cellules tumorales pouvant être retrouvées jusqu'à 2 cm autour de ces anomalies (54). De fait, l'utilisation de nouvelles techniques d'imagerie métabolique pourrait permettre d'affiner le diagnostic.

++++

### Imagerie métabolique

La spectroscopie-IRM mesure les principaux métabolites dans le tissu tumoral. Le spectre typique d'un GDBG montre une choline élevée, reflétant une augmentation du turnover membranaire, une diminution du N-acetyl-aspartate, reflétant la perte neuronale et une augmentation du myo-inositol, reflétant la prolifération gliale. Cependant, ces anomalies spectrales peuvent également être observées dans certaines lésions non-néoplasiques. Bien qu'il ne soit pas possible de diagnostiquer formellement le grade du gliome sur la base de la spectroscopie seule, en raison de similarités entre les gliomes de bas grade et de haut grade, la présence de lactates et de lipides (reflétant la nécrose) est associée à une plus importante activité proliférative et à un comportement plus agressif (35). L'IRM spectroscopique peut être utile pour guider la réalisation d'une biopsie, malgré les limitations déjà mentionnées, ainsi que pour le suivi longitudinal, y compris sous traitement (36).

Les séquences de perfusion-IRM DSC (dynamic susceptibility contrast imaging) permettent de calculer le volume sanguin cérébral relatif (VCSr), qui est corrélé à la micro-vascularisation. Un VCSr augmenté dans les GDBG est prédictif d'une transformation maligne avant même l'apparition d'une prise de contraste (12). Toutefois, ces observations semblent limitées aux astrocytomes, en raison d'un VCSr plus élevé dans les oligodendrogliomes. Les séquences DCE-MRI (dynamic contrast-enhanced imaging) mesurent la perméabilité de la barrière hémato-encéphalique en calculant un coefficient de transfert (Ktrans), qui est corrélé au grade de la tumeur, même si cette corrélation n'est pas aussi forte que pour le VCSr (42).

Quant à l'IRM de diffusion, les valeurs du coefficient de diffusion apparent sont moindres et plus variables dans les oligodendrogliomes que dans les astrocytomes. Il n'y a pas de corrélation entre ce coefficient de diffusion et le taux de choline. L'IRM quantitative dans les oligodendrogliomes avec délétion 1p19q montre un signal T1- et T2- plus hétérogène, des marges moins bien délimitées et un VCSr augmenté en comparaison avec les gliomes sans délétion (6).

La tomographie par émission de positrons (TEP) peut également apporter des informations complémentaires lors du diagnostic et du suivi d'un GGII (70). La TEP au [18F]- urodeoxyglucose (FDG) a une valeur limitée, en raison d'une faible captation des GDBG par rapport au cortex normal. L'intérêt du PET-FDG se résume à la détection d'une transformation anaplasique dans les astrocytomes et au diagnostic différentiel entre radionécrose et récurrence tumorale. La TEP à la 11C-méthionine (MET) offre l'avantage d'une captation de MET corrélée à l'activité proliférative des cellules tumorales. La captation de MET dans le tissu cérébral normal est moindre que celle de FDG, permettant un meilleur contraste et une meilleure délimitation des GDBG. De plus, les GDBG avec une composante oligodendrogliale captent davantage la MET. La TEP-MET peut être utile pour différencier les GDBG des lésions non-tumorales, pour guider les biopsies en condition stéréotaxique, pour définir le volume pré-opératoire

et pour quantifier la réponse aux traitements. Un cyclotron est toutefois nécessaire.

Récemment, la 18F-fluoro-ethyl-L-tyrosine (FET) a été utilisée pour guider les biopsies et pour la planification des traitements dans les gliomes. La FET offre l'avantage d'une plus longue demi-vie que la MET, permettant ainsi la confection du traceur dans un centre avec un cyclotron et de transporter la FET dans d'autres institutions.

L'expérience de la FET-TEP reste toutefois limitée par rapport à la MET-TEP, mais ce traceur semble montrer une captation et une distribution similaire dans les tumeurs cérébrales.

En synthèse, la neuroimagerie est utile pour le diagnostic, pour guider la biopsie ou la résection chirurgicale, pour planifier la radiothérapie et pour surveiller la réponse aux traitements.

++++

### Imagerie fonctionnelle

Sur le plan de l'exploration des fonctions cérébrales, le développement des techniques d'imagerie neurofonctionnelle, à savoir IRM fonctionnelle (IRMf), magnétoencéphalographie, tractographie des fibres blanches par imagerie par tenseur de diffusion, et stimulation magnétique transcrânienne, a permis la réalisation de cartographies non-invasives de l'ensemble du cerveau. Ces méthodes donnent une estimation de la localisation des aires éloquentes (i.e. impliquées dans les fonctions sensorimotrices, visuelle, langagière et cognitives) par rapport à la tumeur gliale, tout en renseignant sur la latéralisation hémisphérique du langage. Il est cependant crucial de souligner que l'imagerie fonctionnelle n'est actuellement pas suffisamment fiable à l'échelon individuel pour pouvoir être utilisée en pratique clinique routinière. Ceci est essentiellement dû au fait que cette imagerie n'est pas un reflet direct de la réalité fonctionnelle cérébrale, mais une approximation très indirecte, basée sur des reconstructions biomathématiques - expliquant pourquoi les résultats peuvent être variables selon le modèle utilisé (22)

En effet, en ce qui concerne l'IRMf, les études de corrélation avec l'électrophysiologie per-opératoire ont montré que la sensibilité de l'IRMf variait de 59% à 100% pour le langage (spécificité de 0% à 97%) (34). Qui plus est, l'IRMf n'est pas capable de différencier les régions essentielles pour la fonction (donc qui doivent être chirurgicalement préservées) des régions cérébrales impliquées mais non cruciales pour une fonction donnée (donc qui peuvent être chirurgicalement enlevées puisqu'une compensation fonctionnelle est possible).

Quant à l'imagerie par tenseur de diffusion, qui permet la tractographie des principaux faisceaux de substance blanche, cette nouvelle technique nécessite d'être validée. En effet, l'utilisation de différents modèles et logiciels à partir des mêmes données débouche sur différentes reconstructions, montrant que la tractographie n'est pas fiable ni reproductible. Les corrélations entre cette méthode et l'électrophysiologie per-opératoire (électro-stimulations directes sous-corticales) ont retrouvé une concordance dans seulement 82% des cas. En d'autres termes, une tractographie négative ne veut pas formellement dire qu'il n'y a pas de fibres cruciales au sein du gliome. Qui plus est, cette technique n'est capable de fournir qu'une information anatomique (indirecte) mais en aucun cas une information sur la fonction des faisceaux sous-corticaux. Par conséquent, si la tractographie représente un excellent outil à la fois didactique et de recherche, il n'est pas raisonnable à l'heure actuelle de se baser sur cette méthode pour les indications opératoires ni pour la planification de l'acte chirurgical (43).

++++

## 3. Éléments d'anatomo-pathologie

Comme mentionné en introduction, la classification OMS reconnaît les astrocytomes, oligodendrogliomes et oligoastrocytomes de grade II (44). Les critères morphologiques différencient les astrocytomes des oligodendrogliomes, même si une telle distinction peut poser problème, en particulier dans les formes "mixtes" - puisqu'il n'y a pas de recommandation précise sur la proportion respective de tissus à différenciation astrocytaire et oligodendrogliale permettant de poser le diagnostic d'oligoastrocytome.

++++



### Astrocytomes

Les astrocytomes diffus incluent les formes fibrillaire (la plus fréquente), protoplasmique et gémistocytique, cette dernière se devant d'être mise à part en raison d'un risque majoré de transformation maligne. L'astrocytome fibrillaire peut présenter quelques atypies nucléaires au sein d'une matrice fibrillaire. La variante gémistocytique est constituée de cytoplasmes éosinophiles ballonisés avec des noyaux excentrés dans plus de 20% des cellules tumorales.

L'activité mitotique dans les astrocytomes de grade II est très faible. Une seule mitose ne doit pas déboucher sur le diagnostic d'astrocytome anaplasique, même si une mitose sur une biopsie stéréotaxique doit faire poser la question. L'altération moléculaire la plus fréquente dans les astrocytomes est la mutation IDH1, rapportée dans approximativement 75 % des astrocytomes. Toutefois, cette altération est retrouvée avec une fréquence similaire dans les oligodendrogliomes, et représente donc un marqueur des astrocytomes, oligodendrogliomes et oligoastrocytomes de grades OMS II et III. Le développement d'un anticorps spécifique (H09) de la mutation IDH1-R132H est très utile pour le diagnostic des astrocytomes, oligodendrogliomes et oligoastrocytomes. H09 couvre plus de 90% de toutes les mutations IDH1 dans les gliomes diffus.

L'index de prolifération étudié à l'aide de l'anticorps anti-Ki-67/MIB-1 est généralement inférieur à 4 % dans les astrocytomes diffus. La nécrose tumorale, la prolifération endothélio-capillaire, la thrombose vasculaire et une activité mitotique élevée ne sont pas compatibles avec un astrocytome diffus de grade II. Le meilleur marqueur immunohistochimique est la GFAP (glial brillary acidic protein). La mutation p53 est présente dans 50% des astrocytomes diffus et dans plus de 80% des astrocytomes gémistocytiques, tandis que la co-délétion 1p19q est rare.

++++

### Oligodendrogliomes

Les oligodendrogliomes ont une densité cellulaire modérée et présentent typiquement un halo périnucléaire donnant un aspect en "nid d'abeille" ou "oeuf sur le plat". Occasionnellement, des cellules tumorales avec un petit cytoplasme éosinophile sont rencontrées et sont appelés "mini-gémistocytes". Les oligodendrogliomes ont un réseau dense de capillaires et contiennent fréquemment des micro-calcifications. Des mitoses occasionnelles et un index Ki-67/MIB-1 jusqu'à environ 5 % sont compatibles avec un oligodendrogliome de grade II. Il n'existe pas de marqueur immunohistochimique spécifique des oligodendrogliomes.

La caractéristique moléculaire des oligodendrogliomes est la co-délétion 1p19q, retrouvée dans 80% de ces tumeurs, tandis qu'une mutation p53 ne survient que dans seulement 5 % des cas. Une mutation somatique IDH1 est présente dans 80 % des oligodendrogliomes.

++++

### Oligoastrocytomes

Les oligoastrocytomes devraient être diagnostiqués lors de la détection de composantes astrocytaire et oligodendrogliale substantielles, mais la différence inter-observateur pour le diagnostique d'oligoastrocytome reste élevée. La plupart des oligoastrocytomes présente soit une perte 1p19q, soit une mutation p53. Ces altérations ont tendance à être retrouvées dans les deux compartiments tumoraux. Jusqu'à 80 % des oligoastrocytomes sont porteurs d'une mutation somatique IDH1.

++++

### Limitations

Un certain nombre de limitations sont toutefois à souligner (40). Tout d'abord, il a été démontré que la variabilité inter- et intra-observateurs était important et devait être prise en compte du fait d'un manque de reproductibilité de la classification actuelle de l'OMS. Ceci explique pourquoi l'examen neuropathologique morphologique se doit d'être combiné à l'étude des caractéristiques moléculaires (61).

Par ailleurs, dans le cadre de biopsies chirurgicales, notamment en condition stéréotaxique, même si ces dernières sont guidées par une imagerie métabolique et sont étagées, il persiste un risque de sous-cotation du grade tumoral. En effet, les GDBGs sont des tumeurs hétérogènes, avec des possibles macro-foyers, voire des micro-foyers de « transformation maligne » au sein d'une tumeur de grade II, qui peuvent ne pas être intéressés par la biopsie. Ainsi, les prélèvements ne représentant qu'un échantillon du gliome, un "faux négatif" en terme de "grading" peut déboucher sur une prise en charge thérapeutique inappropriée. Enfin, la classification OMS actuelle ne reconnaît pas clairement l'existence d'un continuum entre les gliomes de grade II et III. Le nombre, le volume et la répartition spatiale des foyers de transformation maligne potentiels ne sont pas pris en compte.

++++

## V - FACTEURS PRONOSTIQUES SPONTANES

L'âge élevé, l'existence d'un déficit neurologique lors du diagnostic et un status fonctionnel faible (indice de Karnofsky < 70) représentent des facteurs de plus mauvais pronostic (13,40,57)

Sur le plan de l'imagerie, un plus important volume tumoral et les GDBG qui traversent la ligne médiane sont corrélées avec une survie globale plus courte. Ainsi, un volume supérieur à 10 cc et a fortiori à 30 cc a été corrélé significativement à un plus haut risque de transformation maligne rapide et à une survie plus courte (4).

Le taux de croissance est inversement proportionnel à la survie (56). Une étude récente a mis en évidence que la médiane de survie était supérieure à 15 ans pour un taux de croissance inférieur à 8 mm/an alors qu'elle chutait autour de 5 ans pour un taux de croissance de 8 mm/an ou plus (51).

La corrélation entre prise de contraste et pronostic est sujet à controverse, mais il semblerait que l'apparition d'une prise de contraste et qu'un rehaussement nodulaire représentent des facteurs péjoratifs (52).

Un faible VCS et une faible captation à la TEP-MET sont corrélés à une plus longue survie globale. La corrélation entre VCSr et survie a été répliquée dans différentes institutions (7).

Les oligodendrogliomes ont un meilleur pronostic que les astrocytomes, tandis que les oligoastrocytomes ont un pronostic intermédiaire.

L'index MIB-1 est corrélé inversement à la survie de manière indépendante en analyse multivariée dans les astrocytomes de grade II et de grade III. Il l'est aussi dans les oligodendrogliomes de grade II et III. Le seuil à partir duquel le pronostic est modifié varie selon les études entre 3% et 8%, mais le pronostic continue de s'assombrir avec l'augmentation de l'index. Dans les astrocytomes de grade II, la médiane de survie était de 72 mois si l'index MIB-1 est > 3% et 23 mois s'il est < 3%. Dans une série d'oligodendrogliomes de grades II et III, la médiane de survie était 1,1 et 3,4 ans en fonction d'un index supérieur ou inférieur à 5% (15).

Sur le plan moléculaire, la délétion complète du chromosome 1p (avec ou sans la délétion 19p) est un facteur pronostique favorable (76). La méthylation du promoteur de la MGMT pourrait prédire une survie prolongée chez les patients traités par Témazolomide, tandis que valeur de la mutation IDH1 reste controversée.

++++

## VI - TRAITEMENTS

## 1. Stratégies thérapeutiques

La démonstration de l'existence d'un pronostic fonctionnel puis vital engagé en moins d'une décennie chez des patients jeunes menant une vie active lors du diagnostic, doublée de progrès méthodologiques ayant permis une minimisation des risques thérapeutiques, a débouché sur une prise en charge interventionniste précoce des GDBG. Plusieurs traitements symptomatiques (antiépileptiques) et oncologiques (résection chirurgicale, éventuellement répétée, chimiothérapie, radiothérapie) sont ainsi à considérer, non pas tant isolément, mais plutôt en association, dans une optique de stratégies thérapeutiques à adapter en fonction de chaque patient, et aussi pour un patient donné au fur et à mesure des différentes phases de l'histoire tumorale. Le but d'une telle attitude est double : la préservation voire l'amélioration de la qualité de vie, et l'augmentation de la durée de survie - en retardant la transformation maligne (26).

++++

## 2. Traitement anti-épileptique

La prise en charge de l'épilepsie dans les GDBG a fait l'objet de revues récentes (62,71). \_ Chez les patients qui ont présenté une seule crise, un traitement antiépileptique immédiat augmente le délai avant une seconde crise éventuelle par rapport à un traitement retardé, sans grever la qualité de vie et sans complications majeures. Les médicaments antiépileptiques plus anciennes, notamment la carbamazépine, la phénytoïne et le valproate ont démontré leur efficacité dans des études contrôlées contre placebo. Les nouvelles médications, y compris gabapentine, lacosamide, lamotrigine, oxcarbazépine ou topiramate ont montré leur équivalence mais non leur supériorité en comparaison à la carbamazépine, à la phénytoïne et au valproate. Un essai randomisé comparant la carbamazépine aux drogues plus récentes (lamotrigine, gabapentine, oxcarbazépine ou topiramate) a mis en évidence un délai plus long avant échappement thérapeutique avec la lamotrigine. Par ailleurs, un meilleur statut cognitif a également été retrouvé sous lamotrigine.

Le levetiracetam, indiqué en monothérapie dans les épilepsies partielles, a également démontré son équivalence par rapport à la carbamazépine dans un essai prospectif randomisé. Le levetiracetam peut être introduit et augmenté rapidement, ce qui représente un avantage par rapport aux autres médications, en particulier la lamotrigine. Il est aussi disponible en solution injectable (comme le valproate) avec un excellent rapport efficacité/tolérance en neurooncologie.

Le lacosamide semble, en association à un autre traitement, être efficace et bien toléré.

L'effet inducteur enzymatique de certains antiépileptiques peut interagir avec plusieurs molécules de chimiothérapie (nitrosourées, paclitaxel, cyclophosphamide, topotécan, irinotécan, thiotépa). Le valproate peut potentialiser l'hématotoxicité liée à la chimiothérapie.

La décision d'interruption éventuelle du traitement antiépileptique doit être prise au cas par cas en fonction du mode de vie de chaque patient, et se doit d'être progressive sur une durée d'environ 3 à 6 mois.

## 3. Chirurgie

Impact de la résection chirurgicale sur la survie dans les GDBG

La chirurgie est dans tous les cas nécessaire pour bénéficier d'un prélèvement tissulaire, dans le but de différencier les sous-types tumoraux, de définir le grade de la tumeur et d'étudier son statut génétique.

Au-delà de cette visée histo-moléculaire, le but de la chirurgie est de tendre vers une exérèse maximaliste dans le but de minimiser les risques de transformation maligne et donc d'augmenter les médianes de survie, tout en préservant voire en améliorant la qualité de vie de ces patients.

En ce sens, l'étendue de la résection doit systématiquement être objectivée par une IRM post-opératoire. En effet, un point critique est la définition précise de la résection complète, à savoir dans les GDBG une ablation de l'ensemble

des régions en hypersignal FLAIR, vérifiable en comparant les IRMs pré- et post-chirurgicales. Une exérèse est considérée comme subtotale quand le volume résiduel est inférieur à 10cc et partielle si ce dernier est de plus de 10cc. Malgré l'absence d'essais randomisés, toutes les séries chirurgicales basées sur une évaluation postopératoire objective par IRM ont démontré un impact significatif de la résection complète ou subtotale sur la survie globale en retardant la transformation maligne (2,8,9,30,37,45,65,69). En particulier, une étude récente a comparé la survie dans deux cohortes de patients avec GGII. Dans le premier groupe, les patients ont bénéficié d'une simple biopsie et d'un suivi, avec une médiane de survie de 5,9 ans seulement. Dans le second groupe, une chirurgie d'exérèse précoce a été pratiquée : la médiane de survie n'a pas été atteinte dans la même période, démontrant l'impact significatif de l'intervention (38). C'est ainsi que la plus importante série chirurgicale à propos de 1097 patients vient d'être rapportée par le Réseau d'étude français des gliomes (REG), en montrant une survie médiane de 13 ans par rapport au premier traitement et de 15 ans par rapport au premier symptôme - soit globalement le double si l'on compare à une attitude attentiste (8).

C'est la raison pour laquelle une étude prospective randomisée ne serait actuellement plus éthique. Par conséquent, du fait d'un risque majoré de transformation maligne et de moindre qualité d'exérèse en raison d'une progression de l'infiltration tumorale pendant la période de surveillance, la chirurgie précoce est actuellement préconisée lors du diagnostic (dès l'obtention de la preuve d'une évolutivité volumique) (21,64). La biopsie (tout en restant conscient du risque de sous-cotation du grade déjà évoqué) doit donc être réservée exclusivement aux contre-indications de l'intervention, notamment dans les gliomatoses. La chirurgie dans le cadre des GDBG asymptomatiques commence également à être discutée, car débouchant sur un plus grand nombre de résections totales du fait d'un volume tumoral plus faible (24).

En conclusion, selon les recommandations européennes en vigueur, la chirurgie d'exérèse représente actuellement la première option thérapeutique dans les GDBG (72).

++++

## Considérations fonctionnelles

Une méta-analyse récente a montré qu'au delà du fait que l'utilisation des techniques de cartographie par stimulation électrique per-chirurgicale augmentait significativement le pourcentage de patients avec une résection totale ou subtotale, elles diminuaient significativement le taux de déficits postopératoires permanents (17). En ce sens, la chirurgie éveillée est une procédure bien tolérée (voir le Chapitre par Zemmoura et Duffau pour les aspects techniques), qui permet (i) d'étendre les indications opératoires en zones "éloquentes" (3) (ii) d'identifier les structures corticales et sous-corticales cruciales pour la fonction, notamment concernant les fonctions sensorimotrices, langagières, visuo-spatiales, cognitives ainsi qu'émotionnelles (iii) de réduire le risque de séquelles neurologiques permanentes à moins de 2% (29,63) (iv) d'effectuer des résections selon des limites fonctionnelles, sans marge (et non plus selon des limites purement anatomiques ou "oncologiques"), ce qui les optimise (14) (v) et de majorer la survie globale (23). En effet, une étude récente a montré que l'utilisation d'une cartographie fonctionnelle en condition éveillée chez les patients à haut risque du fait de GDBG localisés en régions éloquentes avait permis d'augmenter très significativement la survie à long-terme via une majoration de l'étendue de l'exérèse (11). Par ailleurs, la chirurgie éveillée en régions "non-fonctionnelles" peut déboucher sur une résection "supra-totale" - à savoir, d'enlever une marge de sécurité autour de l'hypersignal FLAIR visible sur l'IRM, car infiltré par des cellules tumorales dans un rayon de 1 à 2 cm (54), avec un impact très significatif sur la transformation maligne (77). Lorsqu'une exérèse totale n'est pas réalisable pour des raisons fonctionnelles, une ou plusieurs ré-interventions peuvent être envisagées, avec un impact sur la survie globale tout en préservant les fonctions cérébrales (8,50).

Effectivement, la chirurgie éveillée a également permis d'effectuer une ou plusieurs ré-opérations avec préservation fonctionnelle et amélioration de l'étendue de la résection, y compris en zones éloquentes, grâce aux mécanismes de plasticité cérébrale (20) (Figure 2). Qui plus est, les exérèses larges, surtout si complètes sur l'imagerie, améliorent le contrôle de l'épilepsie dans approximativement 80% des cas, en particulier chez des patients avec une épilepsie pré-opératoire prolongée et dans le cas de gliomes insulaires (33). Enfin, moyennant une rééducation fonctionnelle et cognitive individualisée dans la phase postopératoire précoce, des améliorations neuropsychologiques ont même

été démontré dans 30% des patients à la suite de résections - notamment concernant la mémoire de travail (73). Insistons sur le fait qu'un essai randomisé récent a démontré que la rééducation cognitive avait un impact favorable sur les plaintes cognitives à court et long-termes ainsi que sur la fatigue mentale chez les patients porteurs de gliomes (31).

En résumé, la chirurgie précoce et la plus radicale que possible se doit d'être envisagée en première intention dans les GDBG, car permettant un impact favorable à la fois sur la survie et la qualité de vie.

++++

## 4. Chimiothérapie

L'utilité de la chimiothérapie chez les patients opérés et irradiés a été bien établie, en particulier pour les oligodendrogliomes. L'association Procarbazine, CCNU et Vincristine (PCV) ainsi que le Témzolomide ont débouché sur un taux et une durée de réponses objectivées sur l'imagerie relativement similaires, à savoir respectivement de 45-62% et 10-24 mois - avec toutefois une toxicité moindre et une meilleure tolérance sous Témzolomide (58). De plus, un bénéfice fonctionnel, en particulier du fait d'un impact favorable sur les crises d'épilepsie, est fréquemment observé, non seulement chez les patients avec une régression radiologique significative mais également lors de stabilisation de la tumeur sous chimiothérapie.

La chimiothérapie par PCV ou Témzolomide a également été administrée en post-opératoire avant toute radiothérapie, notamment chez les patients avec une résection partielle, une épilepsie rebelle et/ou une progression rapide sur les imageries de contrôle. Une majorité de patients ont été qualifiés de « répondeurs » avec la plupart du temps une stabilisation voire une régression volumique, même si le plus souvent partielle. Cet impact peut être retardé jusqu'à 24-30 mois et peut persister malgré l'arrêt de la chimiothérapie (59). Même si les chances de réponses sont plus importantes pour les tumeurs oligodendrogliales, elles restent non négligeables pour les tumeurs astrocytaires ou mixtes. La plupart des patients avec une épilepsie pharmaco-résistante peuvent bénéficier d'une diminution de la fréquence et intensité des crises, y compris en l'absence de régression volumique sur l'IRM. Ré-insistons sur le fait que les critères radiologiques classiques de MacDonald ne sont pas adaptés pour la surveillance des patients traités pour GDBG, tout particulièrement en l'absence de prise de contraste, et les calculs des cinétiques évolutives devraient être dorénavant effectués sur la base des séquences IRM T2/FLAIR, après mensuration volumique (55).

Une chimiothérapie néo-adjuvante peut également être effectuée en première intention dans les tumeurs non opérables en raison d'une infiltration trop massive des zones fonctionnelles. Cette chimiothérapie peut permettre une régression de l'infiltration et ouvrir la porte à une chirurgie d'exérèse seconde, tout en préservant la qualité de vie (5). Même si l'impact de la délétion 1p19q sur le taux de réponse à la chimiothérapie reste sujet à controverses, la durée de réponse semblerait plus longue en cas de co-délétion.

De plus faibles doses de Témzolomide mais administrées quotidiennement 3 semaines sur 4 pourraient offrir un avantage par rapport aux doses habituelles données 5 jours par mois, particulièrement dans les gliomes non méthylés, au prix toutefois d'une possible majoration de la toxicité.

La qualité de vie ne semblerait globalement pas altérée par la prise de Témzolomide au cours des mois voire des années (5).

++++

## 5. Radiothérapie

La place de la radiothérapie dans le traitement des GDBG a été totalement révisée ces dernières années : alors que l'irradiation précoce a longtemps été prônée, l'irradiation doit dorénavant être différée. En effet, une étude prospective randomisée (EORTC 22845) comparant la radiothérapie tardive versus précoce a montré que, même si la survie sans progression avait été majorée lors d'une radiothérapie précoce, aucune différence significative n'avait

été finalement retrouvée sur la survie globale du fait du délai de l'irradiation (74). Qui plus est, les patients traités par irradiation pan-encéphalique ont vu une incidence supérieure de leucoencéphalopathie et de déficits cognitifs par rapport aux ceux avec une radiothérapie focale. Une étude récente a également démontré chez des patients avec un suivi neuropsychologique de 12 ans et sans récurrence tumorale que ceux sans irradiation avaient préservé leur statut cognitif alors que ceux irradiés présentaient une aggravation des fonctions exécutives et attentionnelles ainsi qu'un ralentissement du traitement de l'information dans 57% des cas (18). L'étude multivariée était en faveur d'une atteinte prédominante des fonctions attentionnelles. Par ailleurs, deux essais randomisés ont étudié différentes doses d'irradiation : les études EORTC (45 versus 59.4 Gy) et NCCTG (50.4 versus 64.8 Gy) n'ont montré aucun avantage des hautes doses par rapport à de plus faibles doses (39,67). Par contre, une toxicité accrue a été induite par des doses plus élevées, avec une incidence de radio-nécroses de 2,5% dans les 2 ans post-radiothérapie ou un impact négatif sur la qualité de vie, en particulier du fait d'une fatigue plus importante, d'insomnie et de troubles émotionnels.

Par conséquent, la radiothérapie est actuellement à utiliser uniquement en cas d'échappement thérapeutique à la suite de chirurgie(s) et chimiothérapie(s), à plus faible dose et focalement - hormis dans certains cas d'épilepsies rebelles, puisque l'irradiation pourrait permettre un contrôle de ces dernières (62).

Enfin, à souligner que l'essai RTOG 9802 a comparé la radiothérapie seule versus radiothérapie associée à une chimiothérapie par PCV (68). Dans le bras radiothérapie seule, étant donné que deux-tiers des patients ont secondairement reçu une chimiothérapie en raison d'une progression, cette étude peut finalement être considérée comme une comparaison entre chimiothérapie précoce versus chimiothérapie à la progression. La survie sans progression a été améliorée, mais pas la survie globale. Néanmoins, au delà de 2 ans, l'adjonction d'une chimiothérapie par PCV à l'irradiation a réduit le risque de décès de 48% et le risque de progression de 55%, suggérant un effet retardé de la chimiothérapie. La toxicité de grade NCI 3-4 était toutefois plus importante chez les patients traités par radiothérapie et chimiothérapie (67% versus 9%).

++++

## 6, Vers une stratégie thérapeutique personnalisée et sérielle

La prise en charge optimale se doit d'être adaptée au comportement biologique complexe de chaque GDBG. Dans la littérature classique, la vaste majorité des études a investigué le rôle d'un seul traitement pris isolément (rôle de la chirurgie, de la chimiothérapie ou de la radiothérapie) sans vision globale de l'ensemble de la stratégie. Le but est désormais d'évoluer vers une vision holistique, basée sur l'anticipation d'une approche multi-thérapeutique individualisée et à long-terme, avec adaptation en temps-réel de la stratégie au fil des ans via le retour clinique, radiologique et histo-moléculaire rendu possible grâce à une surveillance régulière *ad vitam aeternam*. Une telle attitude dynamique remet en question la prise en charge traditionnelle, et ce à plusieurs égards : en proposant un traitement précoce, en répétant les thérapeutiques (par exemple de 2 à 4 résections chirurgicales espacées de plusieurs années, ou des périodes de chimiothérapie entrecoupées de phases de simple surveillance, etc) ; en modifiant "l'ordre classique" des traitements (par exemple, chimiothérapie néoadjuvante préopératoire suivie de chirurgie large, pas de radiothérapie précoce, etc) ; et ce dans le but ultime d'optimiser à la fois les médianes de survie et la qualité de vie. En ce sens, au delà du ratio bénéfice/risque de chaque traitement considéré isolément, l'impact de la stratégie thérapeutique globale sur le temps cumulatif de qualité de vie optimale versus le temps de transformation maligne devrait être systématiquement pris en considération - et pas uniquement la survie indépendamment du statut fonctionnel du patient. En d'autres termes, la prise en charge individualisée devrait se baser sur la compréhension des interactions entre l'histoire naturelle du GDBG, des mécanismes de neuroplasticité réactionnels et de la modulation onco-fonctionnelle induite par les thérapies multiples (Figure 3) (21,26).

++++

## VII - CONCLUSIONS ET PERSPECTIVES

La meilleure connaissance de l'histoire spontanée des GDBG (croissance, infiltration et dégénérescence inéluctables), associée à une minimisation des risques de chacun des traitements, a transformé l'attitude abstentionniste « classique » en une attitude résolument thérapeutique. Le but est dorénavant de tendre vers l'élaboration de stratégies dynamiques et adaptées à chaque patient, à savoir de déterminer l'ordre et le moment de chacun des traitements (1ère voire multiples exérèses chirurgicales maximalistes effectuées selon des limites fonctionnelles cortico-sous-corticales, 1ère voire multiples lignes de chimiothérapie, radiothérapie) en fonction de l'évolution tumorale (mesurée sur les IRM régulières de contrôle), de l'état clinique et neuropsychologique ainsi que de l'anatomie fonctionnelle cérébrale individuelle (étudiée par les méthodes de cartographie, et susceptible de se réorganiser grâce aux mécanismes de neuroplasticité), afin d'éviter la transformation maligne le plus longtemps possible tout en préservant la qualité de vie. Seule une approche pluridisciplinaire voire en réseaux pluri-centriques dans le cadre de cette maladie cérébrale chronique permet de donner un avenir réel aux patients porteurs de GDBG, avec la possibilité de concevoir des projets à long-terme tant sur le plan socioprofessionnel que familial - notamment de désir de grossesse. La prochaine étape serait celle d'un dépistage précoce dans le but de proposer un traitement préventif (49).

++++

## VIII - BIBLIOGRAPHIE

1. Aaronson NK, Taphoorn MJ, Heimans JJ, et al. Compromised health-related quality of life in patients with low-grade glioma. *J Clin Oncol* 2011 ;29:4430-5.B2
2. Ahmadi R, Dictus C, Hartmann C, et al. Long-term outcome and survival of surgically treated supratentorial low-grade glioma in adult patients. *Acta Neurochir* 2009 ;151:1359-1365.B2
3. Benzagmout M, Gatignol P, Duffau H. Resection of World Health Organization grade II gliomas involving Broca's area : methodological and functional considerations. *Neurosurgery* 2007 ;61:741-752.C4
4. Berger MS, Deliganis AV, Dobbins J, Keles GE. The effect of extent of resection on recurrence in patients with low grade cerebral hemisphere gliomas. *Cancer* 1994 ;74:1784-1791.C3
5. Blonski M, Taillandier L, Herbet G, et al. Combination of neoadjuvant chemotherapy followed by surgical resection as a new strategy for WHO grade II gliomas : a study of cognitive status and quality of life. *J Neurooncol.* 2012 ;106:353-366.C3
6. Brown R, Zlatescu M, Sijben A, et al. The use of magnetic resonance imaging to noninvasively detect genetic signatures in oligodendroglioma. *Clin Cancer Res* 2008 ;14:2357-2362.C4
7. Caiseras GB, Chleang S, Babb J et al. Relative cerebral blood volume measurements of Low Grade Gliomas predict patients outcome in a multi-institution setting. *Eur J. Radiol* 2010 ;73:215-220.C4
8. Capelle L, Fontaine D, Mandonnet E, et al. Spontaneous and therapeutic prognostic factors in adult hemispheric WHO grade II gliomas : a series of 1097 cases. *J Neurosurg* 2013 ;118:1157-1168.B2
9. Chaichana KL, McGirt MJ, Lattera J, et al. Recurrence and malignant degeneration after resection of adult hemispheric low-grade gliomas. *J Neurosurg* 2010 ;112,10-17.C4
10. Chang EF, Smith JS, Chang SM, et al. Preoperative prognostic classification system for hemispheric low-grade gliomas in adults. *J Neurosurg* 2008 ;109:817-824.B2
11. Chang EF, Clark A, Smith JS, et al. Functional mapping-guided resection of low-grade gliomas in eloquent areas of the brain : improvement of long term survival. *J Neurosurg* 2011 ;114, 566-573.C3
12. Danchavijitr N, Waldman AD, Tozer DJ, et al. Low-grade gliomas : do changes in rCBV measurements at longitudinal perfusion-weighted MR imaging predict malignant transformation ? *Radiology* 2008 ;247 : 170-178.C4
13. Daniels TB, Brown PD, Felten SJ, et al. Validation of EORTC prognostic factors for adults with low-grade glioma : a report using intergroup 86-72-51. *Int J Radiat Oncol Biol Phys* 2011 ;81:218-224.B2
14. de Benedictis A, Moritz-Gasser S, Duffau H. Awake mapping optimizes the extent of resection for low-grade gliomas in eloquent areas. *Neurosurgery* 2010 ;66:1074-1084.C3
15. Dehgani F, Schachenmayr W, Laun A, Korf H. Prognostic implication of histopathological, immunohistochemical

- and clinical features of oligodendrogliomas : a study of 89 cases. *Acta Neuropathol* 1998 ;95:493-504.C4
16. Desmurget M, Bonnetblanc F, Duffau H. Contrasting acute and slow growing lesions : a new door to brain plasticity. *Brain* 2007 ;130:898-914.NA
  17. de Witt Hamer PC, Gil Robles S, Zwinderman A. Impact of intraoperative stimulation brain mapping on glioma surgery outcome : a meta-analysis. *J Clin Oncol* 2012 ;30 : 2559-2565.A1
  18. Douw L, Klein M, Fagel SS, et al. Cognitive and radiological effects of radiotherapy in patients with low-grade glioma : long-term follow-up. *Lancet Neurol* 2009 ;8:810-818.A1
  19. Duffau H. Lessons from brain mapping in surgery for low-grade glioma : insights into associations between tumour and brain plasticity. *Lancet Neurol* 2005 ;4:476-486.NA
  20. Duffau H. Brain plasticity and tumors. *Adv Tech Stand Neurosurg* 2008 ;33:3-33.NA
  21. Duffau H. Surgery of low-grade gliomas : towards a "functional neurooncology". *Curr Opin Oncol* 2009 ;21:543-549.NA
  22. Duffau H. *Brain Mapping : From Neural Basis of Cognition to Surgical Applications*. Duffau H. (Ed.), Springer Wien New York, 2011.NA
  23. Duffau H. The challenge to remove diffuse low grade gliomas while preserving brain functions. *Acta Neurochir (Wien)* 2012 ;154:569-574.NA
  24. Duffau H. Awake surgery for incidental WHO grade II gliomas involving eloquent areas. *Acta Neurochir (Wien)* 2012 ;154:575-584.C4
  25. Duffau H. Cognitive assessment in glioma patients. *J Neurosurg* 2013 ;119:1348-1349.NA
  26. Duffau H. *Diffuse Low Grade Glioma in Adults : Natural History, Interaction with the Brain, and New Individualized Therapeutic Strategies*. Duffau H. (Ed.), Springer London, 2013.NA
  27. Duffau H. The huge plastic potential of adult brain and the role of connectomics : New insights provided by serial mappings in glioma surgery. *Cortex*, in press.NA
  28. Duffau H, Capelle L. Preferential brain locations of low grade gliomas. *Cancer* 2004 ;100:2622-2626.B2
  29. Duffau H, Gatignol P, Mandonnet E, Capelle L, Taillandier L. Intraoperative subcortical stimulation mapping of language pathways in a consecutive series of 115 patients with grade II glioma in the dominant hemisphere. *J Neurosurg* 2008 ; 109 : 461-471.C4
  30. Duffau H, Lopes M, Arthuis F, et al. Contribution of intraoperative electrical stimulations in surgery of low grade gliomas : a comparative study between two series without (1985-96) and with (1996-2003) functional mapping in the same institution. *J Neurol Neurosurg Psychiatry* 2005 ;76:845-851.B2
  31. Gehring K, Sitskoorn MM, Gundy CM, et al. Cognitive rehabilitation in patients with gliomas : a randomized, controlled trial. *J Clin Oncol* 2009 ;27:3712-3722.A1
  32. Gerin C, Pallud J, Grammaticos B, et al. Improving the time-machine : estimating date of birth of grade II gliomas. *Cell Prolif* 2012 ;45:76-90.C4
  33. Ghareeb F, Duffau H. Intractable epilepsy in paralimbic World Health Organization Grade II gliomas : should the hippocampus be resected when not invaded by the tumor ? *J Neurosurg* 2012 ;116:1126-1234.B2
  34. Giussani C, Roux FE, Ojemman J, et al. Is preoperative functional magnetic resonance imaging reliable for language areas mapping in brain tumor surgery ? Review of language functional magnetic resonance imaging and direct cortical stimulation correlation studies. *Neurosurgery* 2010 ;66:113-120.NA
  35. Guillevin R, Menuel C, Duffau H, et al. Proton magnetic resonance spectroscopy predicts proliferative activity in diffuse low-grade gliomas. *J Neurooncol* 2008 ;87:181-187.C4
  36. Guillevin R, Menuel C, Taillibert S, et al. Predicting the outcome of grade II glioma treated with temozolomide using proton magnetic resonance spectroscopy. *Br J Cancer* 2011 ;104:1854-1861.C4
  37. Ius T, Isola M, Budai R, et al. Low-grade glioma surgery in eloquent areas : volumetric analysis of extent of resection and its impact on overall survival. A single-institution experience in 190 patients. *J Neurosurg* 2012 ;117:1039-1052.C4
  38. Jakola AS, Myrmet KS, Kloster R, et al : Comparison of a strategy favoring early surgical resection vs a strategy favoring watchful waiting in low-grade gliomas. *JAMA* 308:1881-1888, 2012.B2
  39. Karim AB, Maat B, Hatlevoll R, et al. A randomized trial on dose-response in radiation therapy on low-grade cerebral glioma. *European Organization for Research and Treatment of Cancer (EORTC) Study 22844*. *Inj J Radiat Oncol Biol Phys* 1996 ;36:549-556.A1
  40. Kim YH, Nobusawa S, Mittelbronn M, et al. Molecular classification of low-grade diffuse gliomas. *Am J Pathol*



2010 ;177:2708-2714.B2

41. Klein M, Duffau H, De Witt Hamer PC. Cognition and resective surgery for diffuse infiltrative glioma : an overview. *J Neurooncol* 2012 ;108:309-318.NA
42. Law M, Yang S, Babb JS, et al. Comparison of cerebral blood volume and vascular permeability from dynamic susceptibility contrast-enhanced perfusion MR imaging with glioma grade. *AJNR Am J Neuroradiol* 2004 ; 25:746-755.C4
43. Leclercq D, Duffau H, Delmaire C, et al. Comparison of diffusion tensor imaging tractography of language tracts and intraoperative subcortical stimulations. *J Neurosurg* 2010 ;112:503-511.C4
44. Louis D, Ohgaki H, Wiestler O, Cavenee W, eds. World Health Organization Classification of Tumors of the Central Nervous System, 4 edn. Lyon : IARC, 2007.NA
45. MacGirt MJ, Chaichana KL, Attenello FJ, et al. Extent of surgical resection is independently associated with survival in patients with hemispheric infiltrating low-grade gliomas. *Neurosurgery* 2008 ;63:700-707.C3
46. Mandonnet E, Delattre JY, Tanguy ML, et al. Continuous growth of mean tumor diameter in a subset of grade II gliomas. *Ann Neurol* 2003 ;53:524-528.NA
47. Mandonnet E, Capelle L, Duffau H. Extension of paralimbic low-grade gliomas : toward an anatomical classification based on white matter invasion patterns. *J Neurooncol* 2006 ;78:179-185.NA
48. Mandonnet E, Pallud J, Fontaine D, et al. Inter- and intrapatient comparison of WHO grade II glioma kinetics before and after surgical resection. *Neurosurg Rev* 2010 ;33, 91-96.NA
49. Mandonnet E, De Witt Hamer PC, Pallud J, et al. Silent diffuse low-grade glioma : towards screening and preventive treatment ? *Cancer*, in press.NA
50. Martino J, Taillandier L, Moritz-Gasser S, et al. Re-operation is a safe and effective therapeutic strategy in recurrent WHO grade II gliomas within eloquent areas. *Acta Neurochir (Wien)* 2009 ;151:427-436.C3
51. Pallud J, Mandonnet E, Duffau H, et al. Prognostic value of initial magnetic resonance imaging growth rates for World Health Organization grade II gliomas. *Ann Neurol* 2006 ;60:380-383.B2
52. Pallud J, Capelle L, Taillandier L, et al. Prognostic significance of imaging contrast enhancement for WHO grade II gliomas. *Neuro Oncol* 2009 ; 11:176-182.C3
53. Pallud J, Fontaine D, Duffau H, et al. Natural history of incidental World Health Organization grade II gliomas. *Ann Neurol* 2010 ;68:727-733.NA
54. Pallud J, Varlet P, Devaux B, et al. Diffuse low-grade oligodendrogliomas extend beyond MRI-defined abnormalities. *Neurology* 2010 ;74:1724-1731.C4
55. Pallud J, Taillandier L, Capelle L, et al. Quantitative morphological MRI follow-up of low-grade glioma : a plea for systematic measurement of growth rates. *Neurosurgery* 2012 ;71:729-740.NA
56. Pallud J, Blonski M, Mandonnet E, et al. Velocity of tumor spontaneous expansion predicts long-term outcomes for diffuse low-grade gliomas. *Neuro-Oncology* 2013 ;15:595-606.B2
57. Pignatti F, van den Bent M, Curran D, et al. Prognostic factors for survival in adult patients with cerebral low-grade glioma. *J Clin Oncol* 2002 ;20:2076-2084.A1
58. Quinn JA, Reardon DA, Friedman AH, et al. Phase II trial of temozolomide in patients with progressive low-grade glioma. *J Clin Oncol* 2003 ;21:646-651.A1
59. Ricard D, Kaloshi G, Amiel-Benouaich A, et al. Dynamic history of low-grade gliomas before and after temozolomide treatment. *Ann Neurol* 2007 ;61:484-490.B2
60. Rigau V, Zouaoui S, Mathieu-Daudé H, et al. French Brain Tumor DataBase : 5-year histological results on 25756 cases. *Brain Pathol* 2011 ;21:633-644.B2
61. Rigau V. Histological Classification. In *Diffuse Low Grade Glioma in Adults : Natural History, Interaction with the Brain, and New Individualized Therapeutic Strategies*. Duffau H. (Ed.), Springer London, 2013.NA
62. Rudà R, Bello L, Duffau H, et al. Seizures in low-grade gliomas : natural history, pathogenesis, and outcome after treatments. *Neuro-Oncology* 2012 ;14:iv55-iv64.NA
63. Sanai N, Mirzadeh Z, Berger M.S. Functional outcome after language mapping for glioma resection. *N Engl J Med* 2008 ;358:18-27.C3
64. Sanai N, Chang S, Berger MS. Low-grade gliomas in adults. *J Neurosurg* 2011 ;115:948-965.NA
65. Schomas DA, Lack NN, Rao RD, et al. Intracranial low-grade gliomas in adults : 30-year experience with long-term follow-up at Mayo Clinic. *Neuro Oncol* 2009 ;11:437-445.C4
66. Schucht P, Ghareeb F, Duffau H. Surgery for low-grade glioma infiltrating the central cerebral region : location

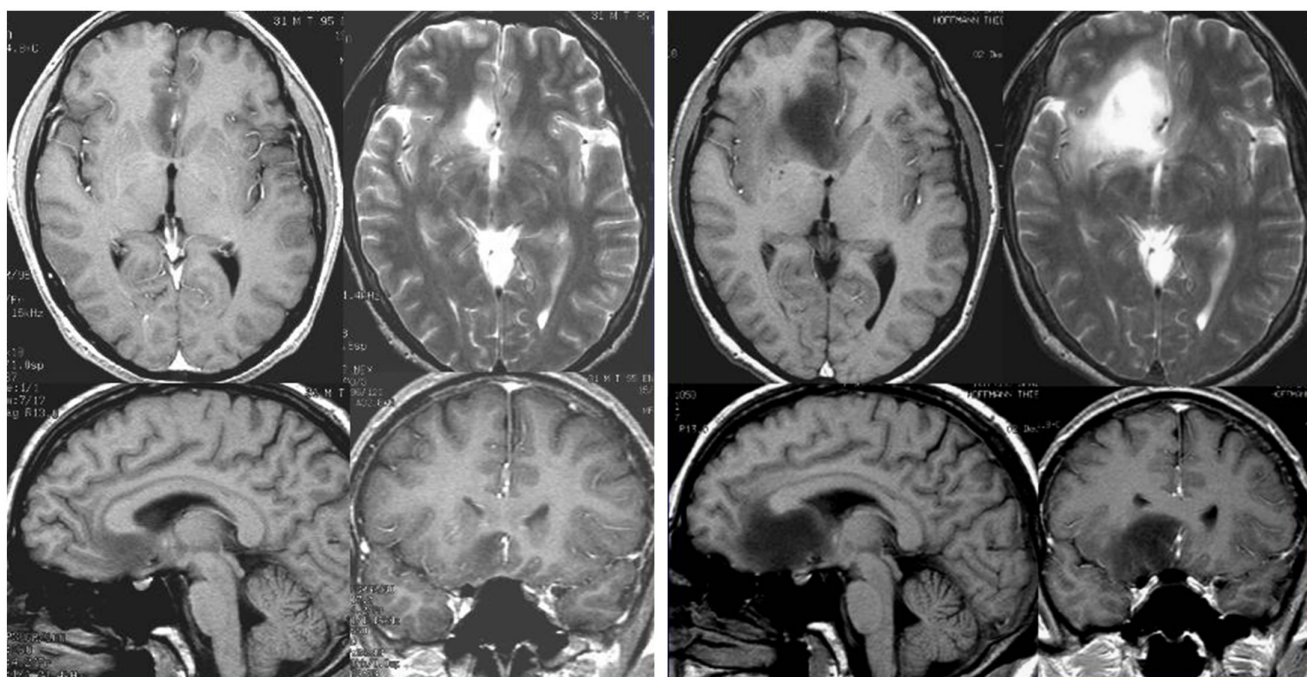
- as a predictive factor for neurological deficit, epileptological outcome, and quality of life. J Neurosurg 2013 ;119:318-323.C3
67. Shaw E, Arusell R, Scheithauer B, et al. Prospective randomized trial of low- versus high-dose radiation therapy in adults with supratentorial low-grade glioma : initial report of a North Central Cancer Treatment Group/ Radiation Therapy Oncology Group/Eastern Cooperative Oncology Group study. J Clin Oncol 2002 ;20:2267-2276.A1
  68. Shaw EG, Wang M, Coons SW, et al. Final report of Radiation Therapy Oncology Group (RTOG) protocol 9802 : radiation therapy (RT) versus RT + procarbazine, CCNU and vincristine (PCV) chemotherapy for adult low grade gliomas (LGG). J Clin Oncol 2012 ;30:3065-3070. A1
  69. Smith JS, Chang EF, Lamborn KR, et al. Role of extent of resection in the long-term outcome of low-grade hemispheric gliomas. J Clin Oncol 2008 ;26:1338-1345.B2
  70. Smits A, Baumert BG. The clinical value of PET with amino acid tracers for gliomas WHO grade II. Int J Mol Imaging. 2011 ;2011:372509.NA
  71. Smits A, Duffau H. Seizures and the natural history of World Health Organization grade II gliomas : a review. Neurosurgery 2011 ;68:1326-1333.NA
  72. Soffietti R, Baumert B, Bello L, et al. Guidelines on management of low grade gliomas : report of an EFNS-EANO task force. Eur J Neurol 2010 ;17:1124-1133.NA
  73. Teixidor P, Gatignol P, Leroy M, et al. Assessment of verbal working memory before and after surgery for low-grade glioma. J Neurooncol 2007 ;81:305-313.C3
  74. van den Bent MJ, Afra D, de Witte O, et al. Long-term efficacy of early versus delayed radiotherapy for low-grade astrocytoma and oligodendroglioma in adults : the EORTC 22845 randomised trial. Lancet 2005 ;366:985-990.A1
  75. van den Bent M, Wefel J, Schiff D, et al. Response assessment in neuro-oncology (a report of the RANO group) : assessment of outcome in trials of diffuse low-grade gliomas. Lancet Oncol. 2011 ;12:583-593.NA
  76. Weller M, Berger H, Hartmann C, et al. Combined 1p/19q loss in oligodendroglial tumors : predictive or prognostic biomarker ? Clin Cancer Res 2007 ;13:6933-6937.B2
  77. Yordanova Y, Moritz-Gasser S, Duffau H. Awake surgery for WHO grade II gliomas within "noneloquent" areas in the left dominant hemisphere : toward a "supratotal" resection. J Neurosurg 2011 ;115:232-239.B2

++++

## LEGENDE DES FIGURES

### Figure 1 : Histoire naturelle des GDBG

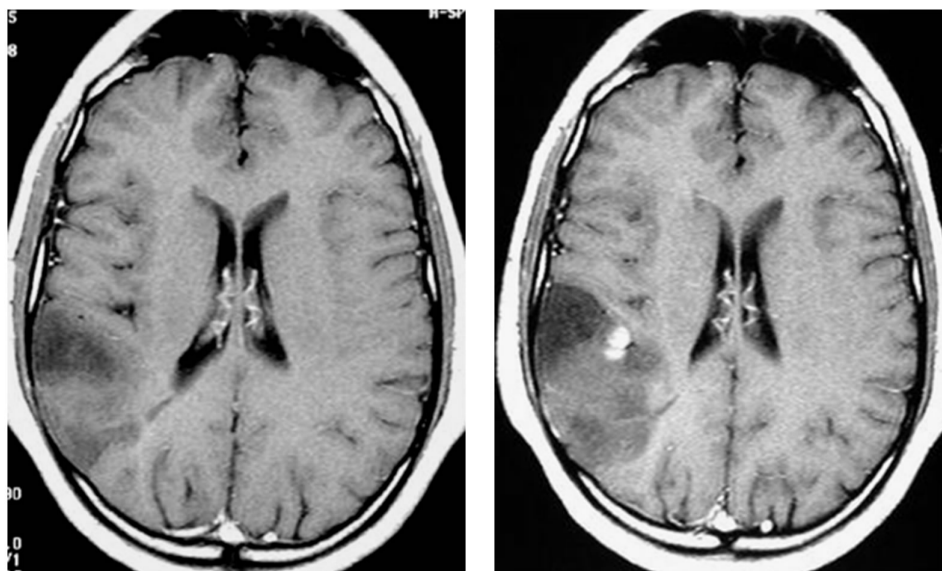
**A**



**J0**

**+ 3 ans**

**B**



**J0**

**+ 18 mois**

A : IRM successives montrant une croissance inéluctable - volume 4 fois plus important 3 ans plus tard chez un patient asymptomatique surveillé.

B : transformation maligne avec apparition d'une prise de contraste 18 mois après la survenue d'une crise d'épilepsie inaugurale chez une patiente non traitée oncologiquement dans l'intervalle.

++++

### Figure 2 : Résection de GDBG infiltrant la région opérculaire gauche ("aire de Broca") avec envahissement de l'insula.

[<img src='local/cache-vignettes/L375xH500/fig\\_2-29291.jpg' width='375' height='500' alt='JPEG' /> Utilisez votre molette pour zoomer](#)

A : Séquences FLAIR axiale (gauche) et T2 coronale (droite) démontrant une image typique d'un GDBG operculo-insulaire gauche chez une patiente droitnière de 35 ans ayant présenté un crise d'épilepsie inaugurale. L'examen neurologique pré-opératoire était normal, mais le bilan neuropsychologique objectivait des troubles de mémoire de travail verbale.

B : Photographies per-opératoires avant (gauche) et après (droite) résection chirurgicale effectuée selon des limites fonctionnelles corticales et sous-corticales per-opératoire chez une patiente éveillée. Les lettres symbolisent les délimitations tumorales repérées grâce à un système d'échographie per-opératoire. Les chiffres correspondent aux aires "éloquentes" comme suit :

- sites corticaux : 1 et 3 (suspension du langage au niveau du cortex prémoteur ventral) ; 2 : aire motrice primaire de la face ; 4 : zone d'anomie (partie postérieure du gyrus temporal supérieur) ;
- sites sous-corticaux : 48 : anarthrie, générée par la stimulation de la partie antérieure du faisceau longitudinal supérieur latéral (se terminant au niveau du cortex prémoteur ventral) ; 49, 46, 47 : paraphasies sémantiques, induites par la stimulation du faisceau fronto-occipital inférieur (portion cheminant dans l'isthme temporal et dans le lobe frontal, se terminant au niveau du cortex dorso-latéral préfrontal) ; 50 : réseau "moteur négatif" à l'origine d'une interruption du mouvement lors de la stimulation, et se jetant dans le bras antérieur de la capsule interne ; 12 : persévérations, générées par la stimulation de la tête du noyau caudé.

C : Séquences FLAIR axiale (gauche) et T2 coronale (droite) sur une IRM post-opératoire précoce (réalisée 6 heures après l'intervention chirurgicale), démontrant une résection remnologiquement complète. Le diagnostic de gliome de grade II OMS a été histologiquement confirmé. Après une aggravation langagière transitoire ayant nécessité une rééducation orthophonique de quelques semaines à domicile, la patiente a repris une vie sociale et professionnelle normale - avec amélioration du bilan neuropsychologique effectuée 3 mois après la chirurgie en comparaison par rapport au bilan pré-opératoire. Aucun traitement oncologique adjuvant n'a été réalisé, mais une surveillance clinique et IRM régulière a été instaurée.

++++

### Figure 3 : Organigramme de prise en charge des GDBG (modifié, d'après 21)

[<img src='local/cache-vignettes/L500xH375/fig\\_3-7219c.png' width='500' height='375' alt='GIF' /> Utilisez votre molette pour zoomer](#)