



Extrait du L'encyclopédie neurochirurgicale

<https://neurochirurgica.org/spip.php?article28>

Ependymome intramédullaire

- Pathologies -

Date de mise en ligne : mardi 10 mars 2015

Description :

Tumeur du système nerveux central dont la composante essentielle consiste en des cellules dérivées des cellules épendymaires.

A tumor of the central nervous system whose essential portion consists of cells derived from and resembling ependymal cells (WHO)

L'encyclopédie neurochirurgicale

Historique

L'épendymome a été décrit pour la première fois en 1863 par Virchow (Ho 2001, C) et a été défini comme une entité histologique distincte par Bailey et Cushing en 1926 (Bailey 1926, C).

La première intervention pour l'exérèse d'une tumeur intramédullaire date de 1907 et a été réalisée par Freiherr von Eiselsberg à Vienne. (Eiselsberg 1913, C, Klekamp 2007, C). La première série a été publiée par Krause en 1906 et 1908 et comportait 25 patients opérés. Le véritable pionnier de la chirurgie des tumeurs intramédullaires fut Charles A. Elsberg. Dans sa publication princeps de 1925 il reporte les résultats chirurgicaux de 13 tumeurs intramédullaires (la publication comporte entre autres 54 tumeurs intra durales et extra médullaires et 14 tumeurs extradurales). Il propose une technique en 2 temps pour les tumeurs intra médullaire : lors du premier temps une laminectomie est faite associée à une ouverture dure sans toucher la moelle, puis le patient est refermé. Plusieurs jours plus tard une ré-intervention est réalisée. Elsberg avait trouvé que lors de la seconde intervention la lésion devenait souvent exophytique et son exérèse était plus facile.(Elsberg 1925, C) Dans une réédition de son livre en 1941 il réactualise ses résultats : il a pu pratiquer une résection complète pour 7 tumeurs intramédullaires (sur un total de 19) avec un taux de mortalité de 16% pour ces tumeurs intramédullaires.(Elsberg 1941, C) la prise en charge des tumeurs intramédullaires a bénéficié des avancées de la radiologie avec l'utilisation de la myélographie dès 1921 par Sicard et forestier et plus tard par Pieper (Pieper 1926, C) mais essentiellement par l'introduction de l'IRM dès les années 80. La chirurgie s'est améliorée grâce à l'introduction de microscope opératoire et les technique microchirurgicale, la coagulation bipolaire et le bistouri à ultrasons.

Physiologie

Cf physiologie de la croissance tumorale (chapitre générale) Etant donné le caractère encapsulé de la lésion (Klekamp 2007, C, Brotchi 1998, C, WHO) la symptomatologie clinique résulte probablement d'une compression progressive et chronique des structures médullaires de voisinage. Les rares épendymomes anaplasiques peuvent donner des signes par envahissement de ces centres. (Lee 2002, C)

Epidémiologie

L'incidence des tumeurs intramédullaires toute histologie confondue est de 0.65/100000/an aux Etats-Unis (<http://www.cbtrus.org/reports/2007...->http://www.cbtrus.org/reports/2007-2008/2007report.pdf>). Cette incidence est de 0.3/100000/ chez les hommes et de 0.5/100000/an chez les femmes en Norvège. Dans cette étude sur une durée de 31 ans (de 1955 à 1986) seulement 77 épendymomes intramédullaires ont été diagnostiqués. L'incidence est estimée à 0.085 et 0.048/100000/an respectivement chez les hommes et les femmes. (Helseth 1989, B) dans une étude nord- américaine l'incidence des épendymomes est de 0.06/100000/an (Schellinger 2008, A). Les épendymomes représentent approximativement 18% des tumeurs intramédullaires et 60% des tumeurs gliales intramédullaires. (Wahab 2007, C)

Chez l'adulte, ce sont les tumeurs intramédullaires les plus fréquentes (60% des tumeurs intramédullaires). (Helseth, 1989, B, Miller 2000, C Guidetti 1981, C) Bien que les épendymomes puissent survenir tout au long de la vie il semble exister un pic de survenu autour de la quarantaine (41 ans chez Brtochi et Fischer, C et 42,8 ans chez Aghakhani C). Il semble aussi exister une petite prépondérance masculine (54% versus 46% pour Brtochi et Fischer

et 55% versus 45% pour Aghakhani).

++++

Histoire naturelle

Il n'y a pas de publications traitant spécifiquement de l'histoire naturelle des EIM. Les publications ne concernent que des séries chirurgicales et l'histoire naturelle de ces lésions ne peut se construire que par l'analyse des éléments recueillis de façon rétrospective concernant la période préopératoire. En analysant les plus grandes séries publiées nous pouvons retenir les informations suivantes en ce qui concerne l'histoire naturelle des EIM. 1- L'installation des signes cliniques est habituellement lente et insidieuse. L'intervalle du temps entre l'apparition des premiers signes et le diagnostique est souvent long (37 mois en moyen Aghakhani (1mois-9 ans), 46,8 pour Fischer et Brotchi (15jous -15 ans), et 30 mois pour Samii (1mois- 12 ans)). L'aggravation se fait de façon progressive mais des cas d'aggravation brutale à l'occasion de grossesse et d'accouchement, suite à un traumatisme ou une infection pulmonaire ont été décrits. (Aghakhani 2008, C, McCormick 1990, C) 2- La douleur et les troubles de la marche constituent en général les premiers signes (respectivement 39% et 21% pour Klekamp 2007, C, 64% et 32% pour Aghakahni 2008, C). Pour Fischer et Brtochi (1996, C) les troubles sensitives constituent chez 61% le signe révélateur de la maladie.

Anatomie

Voir : Anatomie de la moelle épinière Vascularisation de la moelle épinière Anatomie fonctionnelle de la moelle épinière

Sémiologie clinique

La présentation clinique des EIM n'a rien de spécifique et s'apparente à la sémiologie de tout autre processus intramédullaire d'évolution lentement progressive et associée à des degrés divers des douleurs, des troubles sensitivo-moteurs et des troubles sphinctériens. La sémiologie est variable en fonction de la topographie de la lésion (cervicale dorsale ou lombaire). Il faut cependant insister sur la fréquence des douleurs (plus de 50 % des cas Samii, C, 78% pour Aghakhani 2008, C). Fréquemment révélatrices, elles sont de type rachidien (typiquement sourdes, profondes, tenaces, avec enraidissement et survenant au repos, augmentant à l'exercice) ou d'origine radiculaire (cervico-brachiales, thoraciques, sciatalgiques sans caractère mécanique) ou cordinales postérieures (avec engourdissement, paresthésies, sensation de brûlure, de striction).(Lee 2006, C, McCormick 1990, C) La recrudescence nocturne des douleurs est considérée comme une des caractéristiques de ces douleurs mais est en réalité assez rare (7.8% FBL, 9.5% Aghakhani). Progressivement s'installent des troubles de la marche et un déficit moteur, trouble de sensibilité et des troubles sphinctériens. (FBL, Aghakhani 2008, C, McCormick 1990, C) Ces signes ne sont pas spécifiques mais leur persistance et surtout leur évolution très lentement progressive doivent faire suspecter le développement d'un processus intramédullaire (Lee 2006, C) et mettre en oeuvre les investigations pour en reconnaître l'étiologie. Il n'y a aucun élément clinique permettant de différencier un épendymome d'un autre processus intramédullaire d'évolution lente. L'installation des signes cliniques semblent être plus insidieuse et lente que pour les astrocytomes (Lee 2006, Samii). Avant l'arrivée de l'IRM le diagnostic était difficile et donc fait tardivement ainsi les séries plus anciennes comportent plus de patients lourdement déficitaires par rapport aux séries les plus récentes (comparer Fisher 1980, C, Garrido 1977, C McCormick 1990, C et Hanbali 2002, C, Aghakhani 2008, C)

Scores et échelles

Il n'y a pas de classification propre aux épendymomes. Les classifications concernent l'ensemble des tumeurs intramédullaires. Les plus utilisés sont les scores de McCormick, et celui de Klekamp et Samii. Score de McCormick :

McCormick classification	
Grade	Definition
I	Neurologically normal, mild focal deficit not significantly affecting function of involved limb; mild spasticity or reflex abnormality, normal gait
II	Presence of sensorimotor deficit affecting function of involved limb; mild to moderate gait difficulty, severe pain or dysesthetic syndrome impairing patient's quality of life; still functions and ambulates independently; discomfort in professional activity
III	More severe neurological deficit; requires cane/brace for ambulation or significant bilateral upper extremity impairment; may or may not function independently
IV	Severe deficit, requires wheelchair or cane/brace with bilateral upper extremity impairment, usually not independent

Score de McCormick

Cette classification très utilisée est assez simple mais ne permet pas de facilement distinguer les déficits des membres supérieurs et inférieurs. Par ailleurs il est impossible de différencier les patients sans déficit neurologique dont la tumeur est révélée par des douleurs- qui sont de plus en plus fréquent en pratique courant du fait de la facilité de réalisation de l'IRM- des patients pauci-symptomatiques ; les deux groupes de patients sont classé en grade I. Pour permettre de bien individualiser cette sous groupe de patient nous avons proposé dans une publication récente une modification de cette classification qui est la suivante :

Classification de Klekamp et Samii :

Cette classification est beaucoup plus précise et détaillée mais permet difficilement d'avoir une idée générale du status clinique du patient. D'autres publications utilisent la classification de Frankel (Gavin Quiegly 2007 ou Hanbali 2002) et plus rarement la classification de Nurick. (Chang 2002) Frankel HL, Hancock DO, Hyslop G, et al. The value of postural reduction in the initial management of closed injuries of the spine with paraplegia and tetraplegia. I. Paraplegia 1969 ;7(3):179-92

++++

Imagerie

L'IRM est le meilleur examen pour le diagnostique et le suivi des tumeurs intramédullaires. Classiquement la lésion se manifeste par un élargissement du cordon médullaire bien visible sur les séquences T1. La tumeur souvent de localisation centrale et bien limitée, (Miyazawa 2000 ; C et Sun 2003, C) L'élément le plus constant est le caractère hyperintense sur les séquences T2 (100% des lésions chez Bo Sun et Miyazawa). En T1 le comportement de la tumeur est moins régulier : elle est le plus souvent isointense (70%) ou légèrement hypointense (27%) mais peut être dans de rare cas (3%) hyperintense. Après injection de gadolinium la prise de contraste semble systématique(100% pour M et Sun, 80% pour Brotchi) mais d'intensité et de homogénéité variable : pour Sun la prise de contraste est homogène dans 75% des cas et hétérogène dans 25% alors que Miyazawa considère qu'il y a quatre type de rehaussement : prise de contraste hétérogène de la portion charnue dans 46% des cas, homogène dans 36% des cas, une prise de contraste hétérogène de la portion charnue associée à une prise de contraste au niveau des parois de kyste dans 11% des cas et enfin une prise de contraste limitée à la paroi de kyste dans 7% des cas.

Un kyste est très souvent associé à la portion charnue (90% pour Miya 2000, C, 61% pour Sun 2003, C, 54% pour Chang 2002, C). Ce kyste peut être supra, intra ou infratumoral ou bipolaire. Le kyste est toujours hypointense en T1 et hyperintense en T2. Miya rapporte que dans 65% des cas le signal intrakystique est différent de celui du LCR. Globalement la lésion semble parfaitement circonscrite dans 70 à 80% des cas. L'existence des stigmates

hémorragiques intratumorales et une zone hypointense aux deux pôles de la portion charnue ont été considéré par certain comme étant des signes radiologiques en faveur d'épendymomes. (Brotchi 1998, C). La lésion se localise le plus souvent en cervicale (92% pour Sun 2003, 65% pour Mya 2003, 41.5 pour Aghakhani 2008) puis en thoracique (8% pour Sun, 18% pour Mya, 28% pour Aghakhani) et plus rarement au niveau de la moelle lombaire (0% pour Sun 2003, 17% pour Mya 2000, 0 pour Aghakhani 2008).

Explorations fonctionnelles

Les potentiels évoqués somesthésiques et moteurs ont été utilisés soit pour l'évaluation préopératoire soit pour affiner et sécuriser le geste opératoire. (FBL, Sala 2007, Ibanez 1992, Jabbari 1990, Mauguière 1985, Stohr 1982, Deletis 2008). En préopératoire, l'étude des potentiels évoqués somesthésiques (P.E.S.) et moteurs (P.E.M.) permet de quantifier l'atteinte neurologique, d'en préciser la topographie au niveau médullaire et d'en suivre l'évolution en postopératoire. En per opératoire l'utilisation des PES et PEM est sensé sécuriser le geste chirurgical en ce sens que l'intervention doit être interrompue en cas d'apparition de perturbation au niveau des PES et PEM. L'utilisation de ces techniques n'est pas systématiques et les résultats cliniques rapportés par des auteurs qui les utilisent ne sont pas forcément supérieurs à ceux des auteurs qui ne les utilisent pas (FBL, A, Samii livre, ferrante). Il semble que la méthode la plus sûre soit la combinaison des PES et PEM, et cela durant toute l'intervention (Sala 2007, Deletis 2008). Les critères ne sont pas les mêmes pour tout le monde ce qui rend difficile l'interprétation des différents résultats (sala, FBL, Quinones-Hinojosa 2005, Calanice 2001)

Histologie

Cf. histologie Les épendymomes intramédullaires semblent dériver des cellules épendymaires présentes au niveau du reliquat du canal de l'épendyme. (Wiestler 2000) L'organisation mondiale de santé (OMS) reconnaît quatre types d'épendymome : les épendymomes myxopapillaires (stade I de l'OMS) les épendymomes cellulaires, papillaires, à cellules claires, tanycytique (tous de stade II de l'OMS) et anaplasiques (stade III de l'OMS). (Wiestler 2000). Les épendymomes myxopapillaires sont en général localisés au niveau du flum terminal et sont exclus de cette étude. Les séries publiées comportent de très rares épendymomes malins (2.4% A, 2.1 B focus, .26% Samii). L'index de prolifération des épendymomes intramédullaires semblent généralement être plus faible qu'en ce qui concerne les épendymomes intra crâniens (Lee (series utilisant le MIB-1) et un index supérieur à 2% est pour certains un signe d'agressivité. (Iwasaki 2000)

Biologie

De multiples altérations génétiques ont été décrites en ce qui concerne les épendymomes. Toutes ces études concluent à l'existence de profils génétiques différents entre les épendymomes intramédullaires et intracrâniens. Un profil non altéré n'est retrouvé que dans 0 à 3% des épendymomes intramédullaires alors que 21 à 32% des épendymomes intracrâniens ont un profil génétique strictement normal (Carter 2002,C, Hirose 2001, C, Ward 2001,C) l'anomalie la plus fréquemment retrouvée est une perte allélique au niveau de 22q (plus de moitié pour lamszus). Une mutation au niveau du gène suppresseur de tumeur NF2 semble aussi assez fréquente (5/20 lamszus 2001, C et 6 sur 17 Ebert 1999, C). Par ailleurs une autre publication rapporte que 71% des patients qui sont porteurs d'épendymomes intramédullaires mais qui n'ont pas des critères cliniques de NF2 sont porteurs de mutation de type NF2 (Scandalcioglu 2005, C)

++++

Indications des traitements

La chirurgie semble pour l'ensemble des auteurs le principal traitement. (FBL, C, Brotchi C, Aghakhani 2008, C, Ferrante 1992, C, McCormick 1995, C, Chang 2002, C, Samii). Elle doit avoir pour but l'exérèse la plus complète de la lésion et cela avec la moindre aggravation neurologique possible. (FBL, McCormick 1990, C) Comme l'état neurologique pré opératoire semble être un facteur pronostique le plus important (Aghakhani 2008, B, Epstein 1993, C, Ferrante 1992, C, Cooper 1989, C, Gavin Quigley 2007, C) Ces auteurs propose une intervention le plus tôt possible à partir du moment où une évolutivité clinique est mis en évidence. D'autres facteurs pronostiques ont été discuté : la durée d'évolution préopératoire (Gavin Quigley 2007, C, Chang 2002, C, Hanbali 2002, C), la valeur pronostique de l'étendu de l'exérèse semble moins claire : alors que Chang 2002, C, Ferrante, 1992, C, Whitaker 1991, C, le considèrent comme un facteur important Quigley ne trouve pas de différence entre le devenir à long terme des patients ayant eu une exérèse complètes et ceux avec exérèse partielle suivi de radiothérapie.

Traitements médicaux

Corticoïdes : Les corticoïdes sont régulièrement administrés dans la période péri opératoires (Samii, Hanbali 2002, C, Aghakhani 2008, C). Il n'y a aucune étude comparative démontrant leur intérêt, de plus Woodworth et al (2007,

C) rapportent que un taux de glycémie dépassant le 170 mg/dl dans la période péri opératoire est un facteur de mauvais pronostic fonctionnel. (Woodworth 2007, C) Chimiothérapie : Il n'y a aucun élément plaidant en faveur de l'utilisation d'une chimiothérapie dans la prise en charge initiale des épendymomes. (Wahab C, Lee 2006, C, Chamberlain 2002, C). Par contre différentes type de chimiothérapie ont été utilisé dans le traitement des récives inopérable et/ou déjà irradiés et semblent donner des résultats intéressants, notamment des médicaments de type Etoposide (Chamberlain 2002, C)

Résultats des traitements

Le taux d'exérèse complète varie entre 69% et 97% (Aghakhani 91.5%, Brotchi 92.4%, Samii 82%, Chang 2002 97%, Ferrante 1992 69%). Considérant les trois séries les plus importantes les résultats sont les suivants : Samii (n=84) exérèse complète 82%, subtotale : 15%, biopsie : 3% Brotchi-Fischer (n=93) exérèse complète 92,5%, subtotale : 7,5% Aghakhani (n=82) exérèse complète 91,5%, subtotale : 6,1%, partielle : 2,4% A long terme et globalement, il semble que la majorité des patients soient améliorés ou stabilisés (Aghakhani : amélioration 35,8%, stabilisation : 50,6% et aggravation 13,5% suivi moyen de 45 mois, Samii : amélioration 15%, stabilisation : 48% et aggravation 37% suivi moyen de 37 mois, Brotchi-Fischer : amélioration 10%, stabilisation : 74,4% et aggravation 15,6% suivi moyen de ? mois) il s'agit là des résultats globaux basé sur la classification de McCormick (pour A et BF) et celle de Samii. Les auteurs considèrent que les douleurs s'améliorent globalement à long terme (BF, Samii, Lee, Schwartz). A et al en analysant plus précisément les douleurs rapportent une disparation complète dans 64,8% des cas, une amélioration dans 3,7% une stabilisation dans 24,1% et une aggravation dans 7,4% des cas. Le taux de survie à 5 et 10 est de 66% (Hanbali 2002). Le taux de récive après exérèse complète est entre 0 (A, S) et 1,16% (BF). L'évolutivité du reliquat reste assez rare (1/5 pour A et 2/10 pour S) avec un taux de récurrence pour les résections incomplètes de l'ordre de 20% qu'il y ait ou non une radiothérapie post opératoire. (A, FB, Samii, Whitaker, Lin 2005, wahab 2007)

Complications

La mortalité per ou péri opératoire varie entre 0 et 3.2% (Aghakhani, Brotchi-Fischer). Tous les auteurs décrivent une période d'aggravation post opératoire qui peut être plus ou moins long et qui concerne essentiellement la sensibilité profonde, des dysesthésies et des paresthésies (tous pour Brotchi-Fischer, 29% pour Samii, 43% pour Aghakhani). Cette aggravation est souvent transitoire et s'améliore en 6 à 24 semaines. Des complications infectieuses (pneumopathie, infection urinaire, méningite), de décubitus (phlébite, embolie pulmonaire, escarre), de cicatrisation (déhiscence et fuite du LCR) peuvent survenir en postopératoire (Samii, Lee 2006). Le taux global est estimé entre 13% et 42% (Ferrant, Samii, Brotchi, Hanbali 2002, Quiegly 2007). Le taux de complication tardive notamment la déstabilisation rachidienne n'est pas renseigné dans ces publications.

Éléments de surveillance et de suivi

La surveillance post opératoire est clinique et par imagerie. Étant donnée l'existence des rechutes tardives (18 ans après la première chirurgie Brotchi-Fischer Sandalcioğlu 2005, C) il semble qu'une surveillance prolongée soit nécessaire (A 2008). Certains proposent une première IRM six à huit semaines après la chirurgie pour apprécier la qualité de l'exérèse suivie d'une IRM annuelle (Schwartz, Lee 2006, Chang 2002, Hanbali 2002). La progression radiologique semble précéder toujours l'apparition et l'aggravation des signes neurologiques (Lee 2006)

++++

Bibliographie

1. Aghakhani N, David P, Parker F, Lacroix C, Benoudiba F, Tadie M. Intramedullary spinal ependymomas : analysis of a consecutive series of 82 adult cases with particular attention to patients with no preoperative neurological deficit. *Neurosurgery*. 2008 Jun ;62(6):1279-85 ; discussion 1285-6.
2. Bailey P, Cushing H : A Classification of the Tumors of the Glioma Group on a Histogenetic Basis With a Correlated Study of Prognosis. Philadelphia : Lippincott, 1926
3. Brotchi J, Fischer G Spinal cord ependymomas.. *Neurosurg Focus*. 1998 May 15 ;4(5):e2.
4. Calancie B, Harris W, Brindle GF, Green BA, Landy HJ (2001) Threshold-level repetitive transcranial electrical stimulation for intraoperative monitoring of central motor conduction. *J Neurosurg (Spine 1)* 95:161-168
5. Calancie B, Harris W, Broton JG, Alexeeva N, Green BA (1998) Threshold-level multipulse transcranial electrical stimulation of motor cortex for intraoperative monitoring of spinal motor tracts : description of method and comparison to somatosensory evoked potential monitoring. *J Neurosurg* 88:457-470
6. Carter M, Nicholson J, Ross F, Crolla J, Allibone R, Balaji V, Perry R, Walker D, Gilbertson R, Ellison DW. Genetic abnormalities detected in ependymomas by comparative genomic hybridization 1 : *Br J Cancer*. 2002 Mar 18 ;86(6):929-39
7. Chamberlain MC Salvage chemotherapy for recurrent spinal cord ependymoma. *Cancer*. 2002 Sep 1 ;95(5):997-1002.
8. Chamberlain MC Etoposide for recurrent spinal cord ependymoma.. *Neurology*. 2002 Apr 23 ;58(8):1310-1.
9. Chang UK, Choe WJ, Chung SK, Chung CK, Kim HJ (2002) Surgical outcome and prognostic factors of spinal intramedullary ependymomas in adults. *J Neurooncol* 57:133-139
10. Constantini S, Epstein F : Intraspinal tumors in children and infants, in Youmans JR, Becker DP, Dunsker SB, et al. (eds) : *Neurological Surgery*. Philadelphia, W.B. Saunders Co., 1996, ed 4, pp 3123-3133
11. Cooper PR : Outcome after operative treatment of intramedullary spinal cord tumors in adults : intermediate and long-term results in 51 patients. *Neurosurgery* 25 : 855-859, 1989
12. Ebert C, von Haken M, Meyer-Puttitz B, Wiestler OD, Reifenberger G, Pietsch T, von Deimling A (1999) Molecular genetic analysis of ependymal tumors. NF2 mutations and chromosome 22q loss occur preferentially in intramedullary spinal ependymomas. *Am J Pathol* 155 : 627 - 632
13. Eiselsberg A Freiherr von, Ranzi E (1913) Über die chirurgische Behandlung der Hirn- und

Rückenmarkstumoren. Arch Klin Chir 102:309-468

14. Elsberg CA (1912) Surgery of intramedullary afections of the spinal cord : anatomical basis and technique. JAMA59:1532-1536
15. Elsberg CA (1925) Tumors of the Spinal Cord, and the Symptoms of Irritation and Compression of the Spinal Cord Nerve Roots : Pathology, Symptomatology, Diagnosis and Treatment. PB Hoeber, New York
16. Elsberg CA (1941) Surgical Diseases of the Spinal Cord, Membranes and Nerve roots : Symptoms, Diagnosis, and Treatment. PB Hoeber, New York
17. Elsberg CA, Beer E (1911) The operability of intramedullary tumors of the spinal cord. Am J Med Sci 142:636-647
18. Epstein FJ, Farmer J-P, Freed D : Adult intramedullary spinal cord ependymomas : the result of surgery in 38 patients. J Neurosurg 79 : 204-209, 1993
19. Fischer G, Brotchi J Intramedullary spinal cord tumors Thieme, 1996
20. Guidetti B, Mercuri S, Vagnozzi R : Long-term results of the surgical treatment of 129 intramedullary spinal gliomas. J Neurosurg 54:323-330, 1981
21. Hanbali F, Fourny DR, Marmor E, Suki D, Rhines LD, Weinberg JS, McCutcheon IE, Suk I, Gokaslan ZL (2002) Spinal cord ependymoma : radical surgical resection and outcome. Neurosurgery 51:1162-1172 ; discussion 1172-1164
22. Helseth A, Mørk SJ : Primary intraspinal neoplasms in Norway, 1955 to 1986:A population-based survey of 467 patients. J Neurosurg 71:842-845, 1989
23. Hirose Y, Aldape K, Bollen A, James CD, Brat D, Lamborn K, Berger M, Feuerstein BG (2001) Chromosomal abnormalities subdivide ependymal tumors into clinically relevant groups. Am J Pathol 158 : 1137 - 1143
24. Ho DM, Hsu CY, Wong TT, Chiang H : A clinicopathologic study of 81 patients with ependymomas and proposal of diagnostic criteria for anaplastic ependymoma. J Neurooncol 54:77-85, 2001
25. Iwasaki Y, Hida K, Sawamura Y, et al. Spinal intramedullary ependymomas : surgical results and immunohistochemical analysis of tumour proliferation activity. Br J Neurosurg 2000 ;14:331-6.
26. Klekamp J, Samii M Surgery of spinal tumors Springer 2007
27. Lamszus K, Lachenmayer L, Heinemann U, Kluwe L, Finckh U, Höppner W, Stavrou D, Fillbrandt R, Westphal M. Molecular genetic alterations on chromosomes 11 and 22 in ependymomas. Int J Cancer. 2001 Mar 15 ;91(6):803-8.
28. Lin YH, Huang CI, Wong TT, Chen MH, Shiau CY, Wang LW, Ming-Tak Ho D, Yen SH. Treatment of spinal cord ependymomas by surgery with or without postoperative radiotherapy. J Neurooncol. 2005 Jan ;71(2):205-10.
29. McCormick PC, Torres R, Post KD, Stein BM : Intramedullary ependymoma of the spinal cord. J Neurosurg 72 : 523-533, 1990
30. Miller DC : Surgical pathology of intramedullary spinal cord neoplasms. J Neurooncol 47:189-194, 2000.
31. Miyazawa N, Hida K, Iwasaki Y, et al. MRI at 1.5 T of intramedullary ependymoma and classification of pattern of contrast enhancement. Neuroradiology 2000 ;42:828-32
32. Peiper H (1926) Die Myelographie im Dienste der Diagnostik von Erkrankungen des Rückenmarkes. Ergeb Med Strahlenforsch 2:107-195
33. Quinones-Hinojosa A, Lyon R, Zada G, Lamborn KR, Gupta N, Parsa AT, McDermott MW, Weinstein PR (2005) Changes in transcranial motor evoked potentials during intramedullary spinal cord tumor resection correlate with postoperative motor function. Neurosurgery 56:982-993
34. Sandalcioglu IE, Gasser T, Asgari S, et al. Functional outcome after surgical treatment of intramedullary spinal cord tumors : experience with 78 patients. Spinal Cord 2005 ;43:34-41.
35. Schellinger KA, Propp JM, Villano JL, McCarthy BJ. Descriptive epidemiology of primary spinal cord tumors. J Neurooncol. 2008 Apr ;87(2):173-9. Epub 2007 Dec 15.
36. Sicard J, Forestier J (1921) Méthode radiographique d'exploration de la cavité épидurale par le lipiodol. Rev Neurol (Paris) 36:1264-1266
37. Sun B, Wang C, Wang J, et al. MRI features of intramedullary spinal cord ependymomas. J Neuroimaging 2003 ;13:346-51
38. Wahab SH, Simpson JR, Michalski JM, Mansur DB. Long term outcome with post-operative radiation therapy for spinal canal ependymoma. J Neurooncol. 2007 May ;83(1):85-9. Epub 2007 Jan 6.
39. Ward S, Harding B, Wilkins P, Harkness W, Hayward R, Darling JL, Thomas DG, Warr T (2001) Gain of 1q and

loss

of 22 are the most common changes detected by comparative genomic hybridisation in paediatric ependymoma.

Genes Chrom Cancer 32 : 59 - 66

40. Whitaker SJ, Bessell EM, Ashley SE, Bloom HJ, Bell BA, Brada M. Postoperative radiotherapy in the management of spinal cord ependymoma. J Neurosurg. 1991 May ;74(5):720-8.

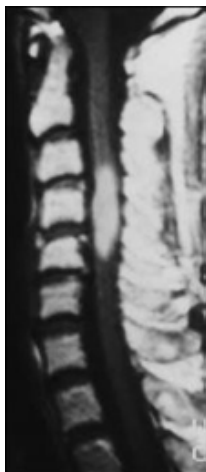
41. Wiedemayer H, Fauser B, Sandalcioglu IE, Schafer H, Stolke D (2002) The impact of neurophysiological intraoperative monitoring on surgical decisions : a critical analysis of 423 cases. JNeurosurg 96:255-262

42. Wiestler OD, Schifer D, Coons SW, Prayson RA, Rosenblum MK : Ependymoma. In : Kleihues P, Cavenee WK (eds) Pathology and Genetics of Tumours of the Nervous System. World Health Organization Classification of Tumours. IARC Press, Lyon, 2000, pp 72-81

43. Woodworth GF, Chaichana KL, McGirt MJ, Sciubba DM, Jallo GI, Gokaslan Z, Wolinsky JP, Witham TF. Predictors of ambulatory function after surgical resection of intramedullary spinal cord tumors. Neurosurgery. 2007 Jul ;61(1):99-105 ;

++++

Images



Informations patients

L'épendymome est la tumeur intramédullaire la plus fréquente. Il s'agit le plus souvent d'une tumeur bénigne, mais des rares cas d'épendymome malins sont rapportés. L'E est le plus souvent diagnostiqué vers l'âge de 40 ans avec une petite prépondérance masculine. Il se manifeste par des douleurs rachidiennes ou irradiantes, et par des faiblesses ou paralysies motrices. Le diagnostique est fait par une IRM médullaire. Le traitement est chirurgical et permet d'obtenir de bons résultats. Il n'y a pas de place pour une radiothérapie systématique en post opératoire

mais des traitements complémentaires (radio ou chimiothérapie) peuvent être indiqués dans certain cas particuliers. La surveillance post opératoire doit être maintenu sur une longue période (au moins cinq ans) et doit comporter un suivi clinique et par IRM.